OPACITES RONDES INTRA PARNCHYMATEUSES
Dr .F . KHALOUF

GÉNÉRALITÉS

l Opacité radiologique ronde, de diamètre supérieur à un centimètre, bien limitée sur les trois quarts au moins de sa circonférence. peut être unique ou multiple.

ORIENTATION DIAGNOSTIQUE

A/ Diagnostic positif

1. Circonstances de découverte

- Soit examen radiologique systématique.
- Soit lors du bilan d'une affection extra-pulmonaire.
- Soit sur point d'appel clinique : toux, douleur, hémoptysies, signes généraux.

2. Données radiologiques

- Radiographie pulmonaire de face et profil.
- Scanner thoracique ++ avec injection et coupes fines sur l'opacité avec mesure de densité. Précise les caractéristiques de l'opacité :

– nombre : unique ou multiple ;
– localisation : base ou sommets, périphérique ou centrale ;
– taille ; dimensions;
– contours : réguliers (bénin dans 80 % des cas), irréguliers (malin dans 80 %) ;
– contenu : bronchogramme aérique, excavation :
- aspect de la paroi (fine, épaisse ou irrégulière),
- préciser l'existence d'un niveau hydro-aérique; excavée; calcifications ;
-association à d'autres anomalies ++ :
adénopathies, épanchement pleural, atélectasie, lyse osseuse; franchissement de scissure.

3. Étude de radiographies antérieures éventuelles+++

- Précise l'évolutivité de l'anomalie.
- Estime le temps de doublement.

B/ Diagnostic différentiel

- Opacités extraparenchymateuses :

– épanchement pleural scissural ;
– opacité pariétale (mamelon, exostose ; valeur de la radiographie de profil) ;
– opacité médiastinale ;
– hernie diaphragmatique.

- Le diagnostic est redressé par le TDM thoracique.

C/ Causes

1. Tumeurs

a) Tumeurs malignes primitives

– Âge > 50 ans, tabagisme.
– Altération de l'état général et/ou signes cliniques d'appel.
– Aspect irrégulier ; taille souvent > 2 cm.
– Excavation 10 % avec paroi épaisse, irrégulière.
– Epidermoïde; adénocarcinome, carcinome à petites cellules, CBA,

b) Tumeurs à malignité réduite : carcinoïde

– Sujet jeune. Souvent révélée par une hémoptysie ou RP systématique.
– Localisation préférentielle au 1/2 supérieur du champ pulmonaire.

c) Tumeurs malignes secondaires

– Notion d'un primitif connu (sein, testicule, sarcome, prostate).
– Opacités multiples homogènes, bilatérales,diamètres différents (lâcher de ballons).
– Dans 25 % des cas, la métastase est unique, périphérique.
– Les calcifications sont exceptionnelles, l'excavation rare ; 5 %.

d) Plus rares

– Lymphomes, plasmocytomes Sarcome Kaposi.

e) Tumeurs bénignes

– Hamartome :
* la lésion bénigne la plus fréquente ; 6 à 8 % des opacités rondes solitaires ;
* la localisation préférentielle est périphérique ; nodule très bien limité ;
* les calcifications en *pop-corn* et l'existence d'une composante graisseuse+++
– Autres : léiomyome, fibromes, lipomes.

2. Infections

a) Tuberculome

– Terrain, contexte clinique, lobe supérieur, calcifications concentriques, infiltrats,

b) Caverne tuberculeuse

– Excavation prédominant aux lobes supérieurs, nodules satellites fréquents.

c) Abcès du poumon

– Contexte infectieux aigu ou subaigu.
– Niveau liquide, la paroi de la cavité est fine.
– Les expectorations sont fétides. Lobes inférieurs (droit ++)

d) Infection à germes à croissance lente (rare)

– Actinomycoses, nocardia. Patients souvent immunodéprimés.

e) Kyste hydatique

– Origine géographique +.
– lobes inférieurs surtout, est de limite nette et de grande taille.
– Tonalité hydrique au TDM++.
– Hyperéosinophilie absente sauf rupture (avec apparition d'un niveau hydroaérique ou d'une
réaction pleurale).
– Le diagnostic est sérologique.

f) Mycoses

– Rares en France, sauf dans le cas du sida (coccidioïdiomycose, cryptococcose, histoplasmose).

3. Maladies immunologiques

a) Nodule rhumatoïde

– Notion de polyarthrite connue. Prédomine aux lobes inférieurs. Une excavation est possible mais rare.

b) Maladie de Wegener

– Associée à une atteinte ORL et rénale. Le nodule est excavé dans plus de 50 % des cas. Hémorragie alvéolaire associé. Valeur diagnostique des ANCA.

4,Malformations

a) Kyste bronchogénique

– De tonalité hydrique, à contours très réguliers.

b) Séquestration pulmonaire

– Toujours située au lobe inférieur, segment postéro-interne.

– Valeur diagnostique de l'artériographie (pour repérer le pédicule nourricier sous-diaphragmatique).

c) Anévrisme artérioveineux pulmonaire

– Contour net, homogène. Diagnostic au scanner avec injection.

5. Divers

a) Hématome pulmonaire

– Contexte traumatique, siège sous-pleural.

b) Infarctus pulmonaire

– Contexte thromboembolique.

c) Pneumopathie chronique

d) Atélectasie par enroulement

– Aux bases, associée à un épanchement pleural.

e) Pneumopathie huileuse

– Lobe inférieur. Tonalité graisseuse au TDM.

– Contexte : utilisateurs d'huile de paraffine ou exposition aux huiles industrielles.

f) Sarcoïdose

– Opacité ronde isolée ou multiples.

OPACITÉS MULTIPLES

● Toutes les étiologies discutées plus haut peuvent donner le tableau d'opacités multiples.

1. Causes fréquentes

● Métastases pulmonaires hématogènes réalisant l'image en lâcher de ballons :

– opacités prédominent aux bases ;

– taille inégale.

2. Causes plus rares

● Sarcoïdose.

● Maladies inflammatoires (Wegener, polyarthrite rhumatoïde).

● Infection (tuberculose, nocardiose, actinomycose).

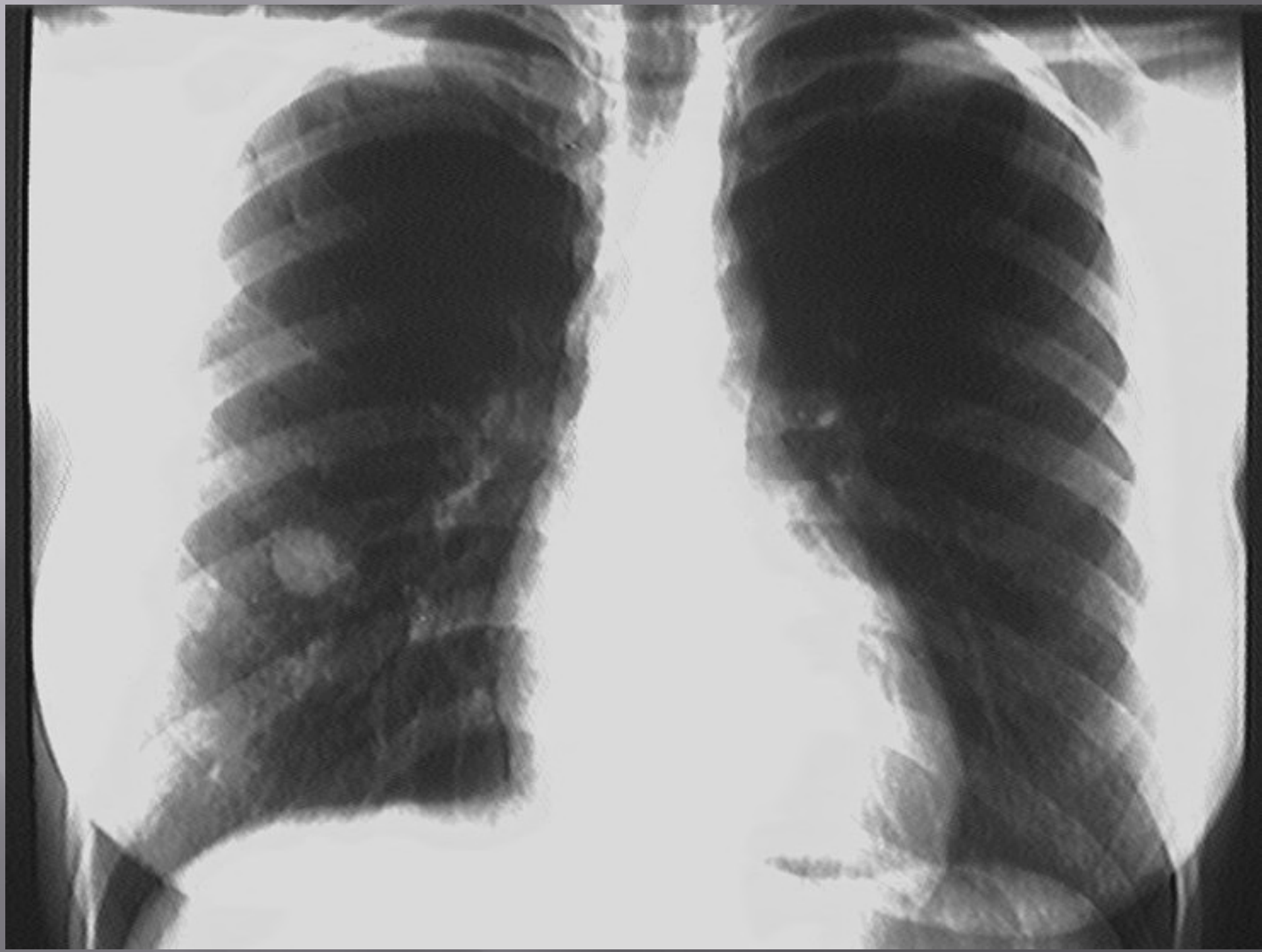

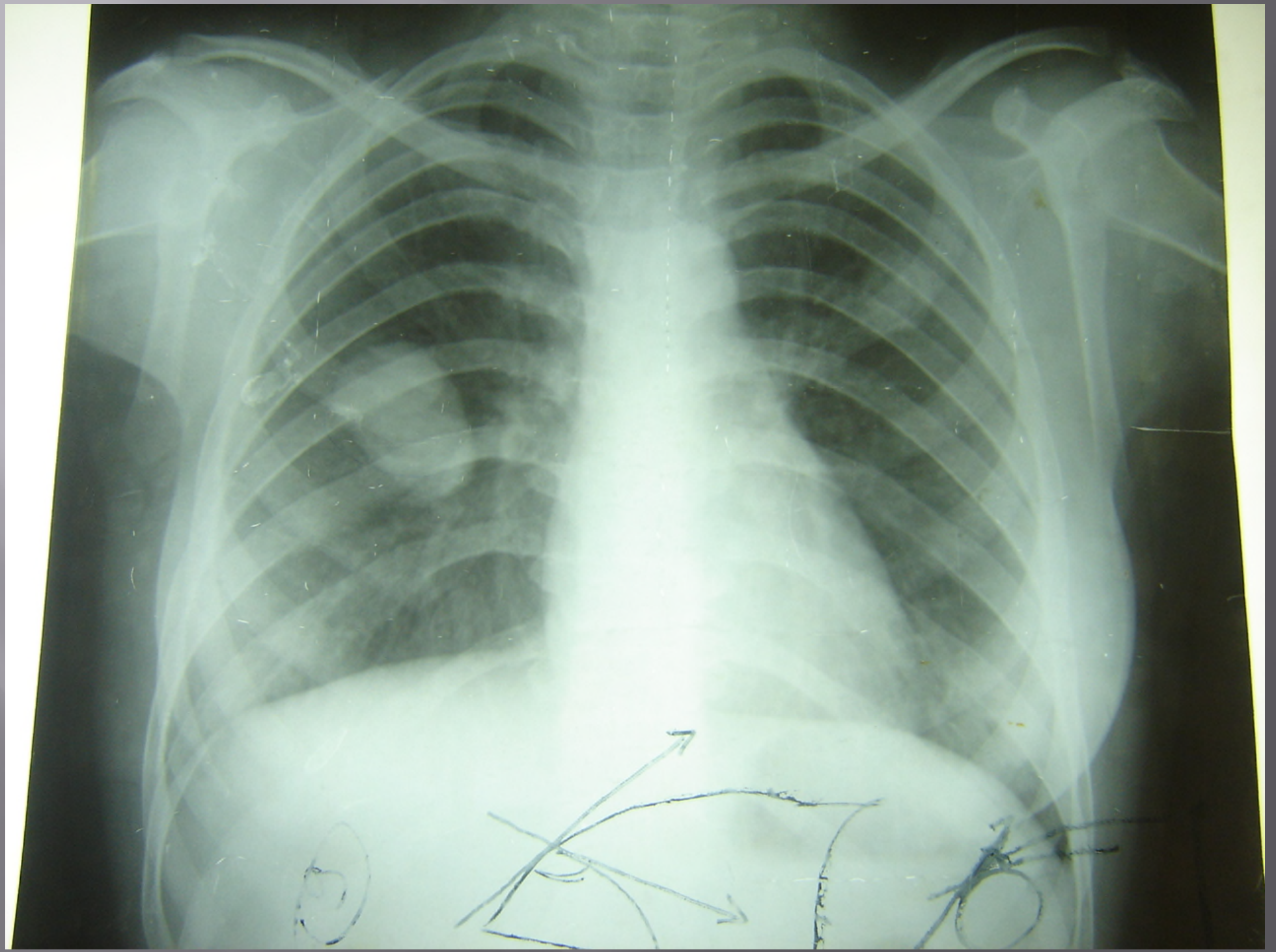

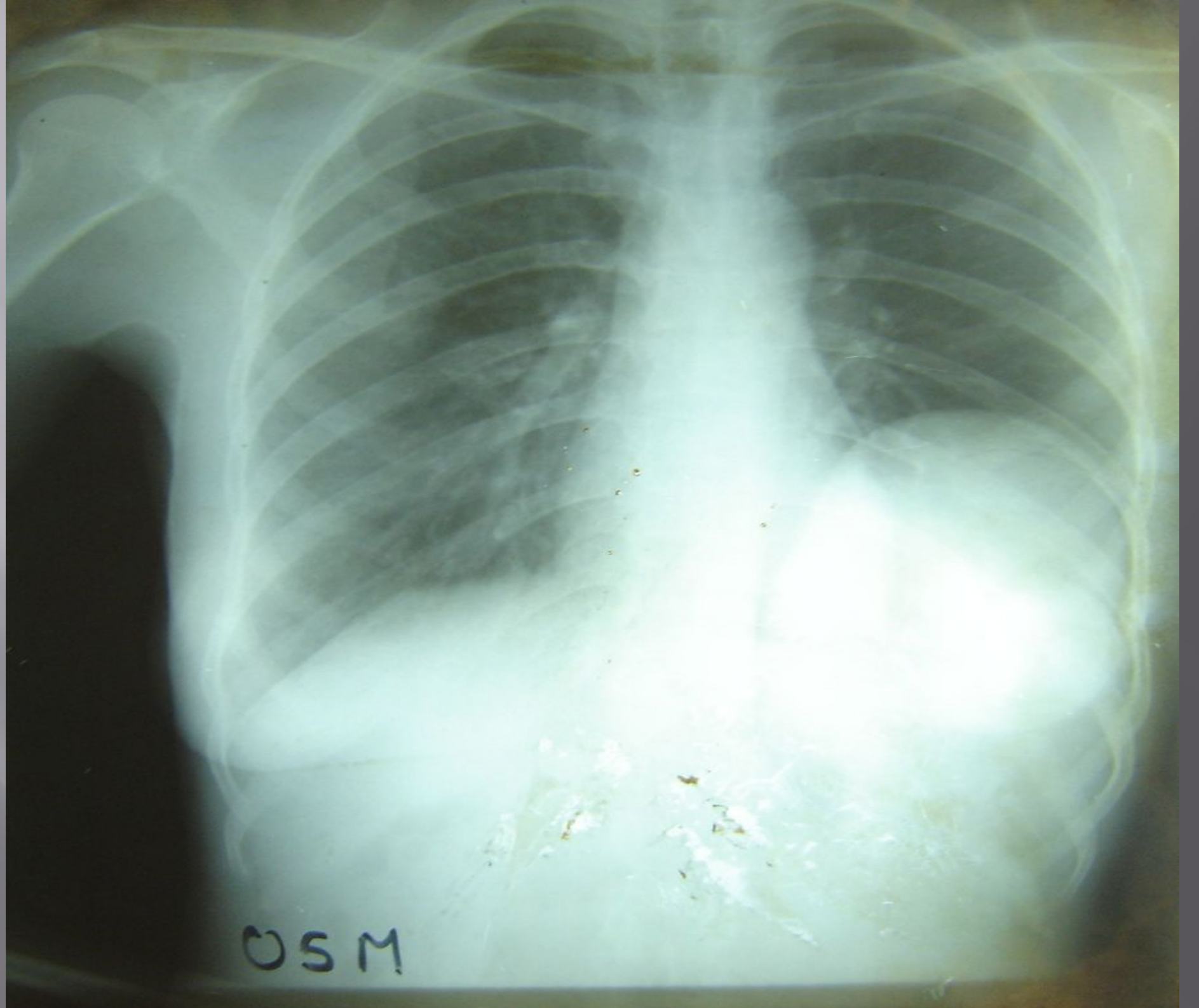
OSM

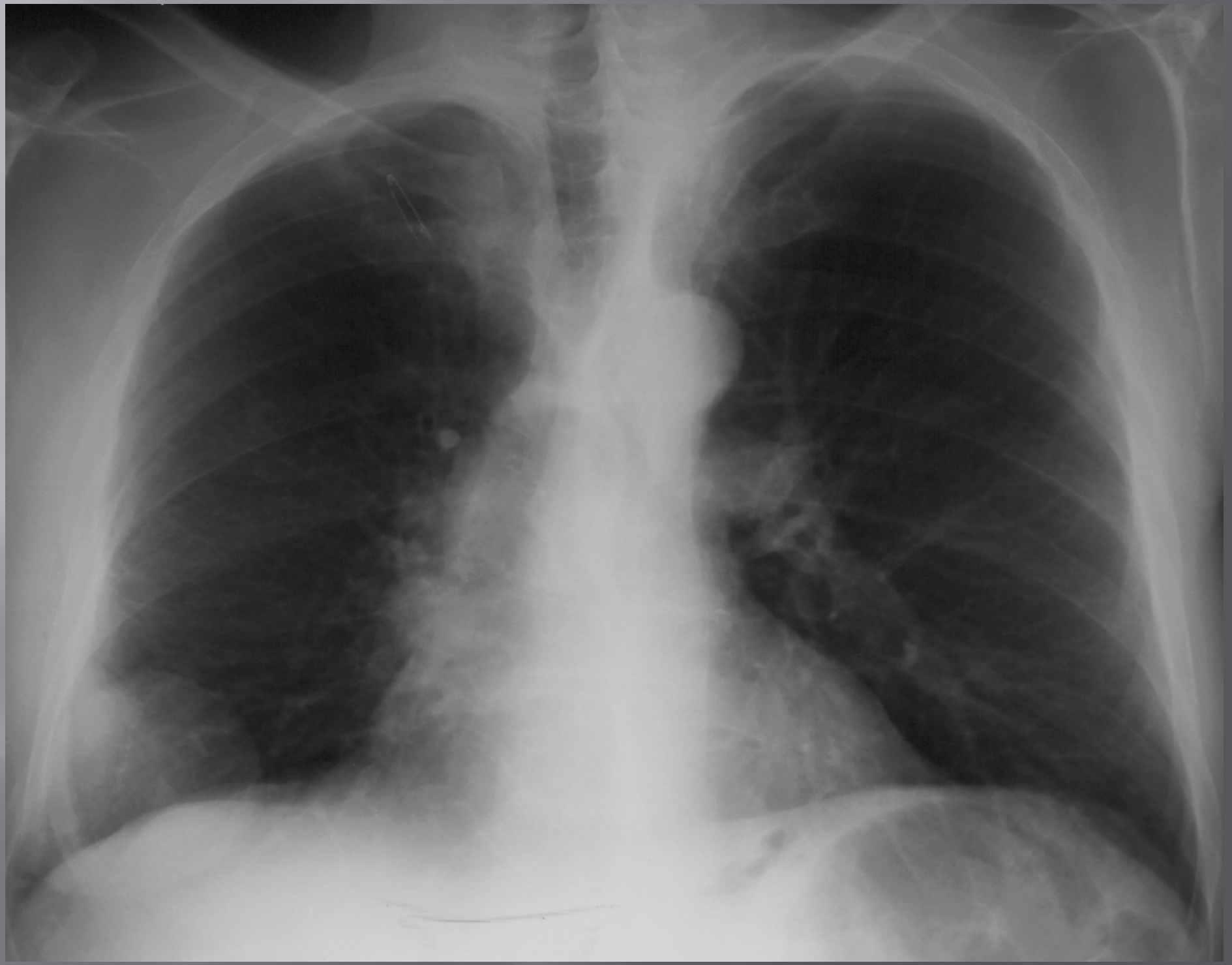

21

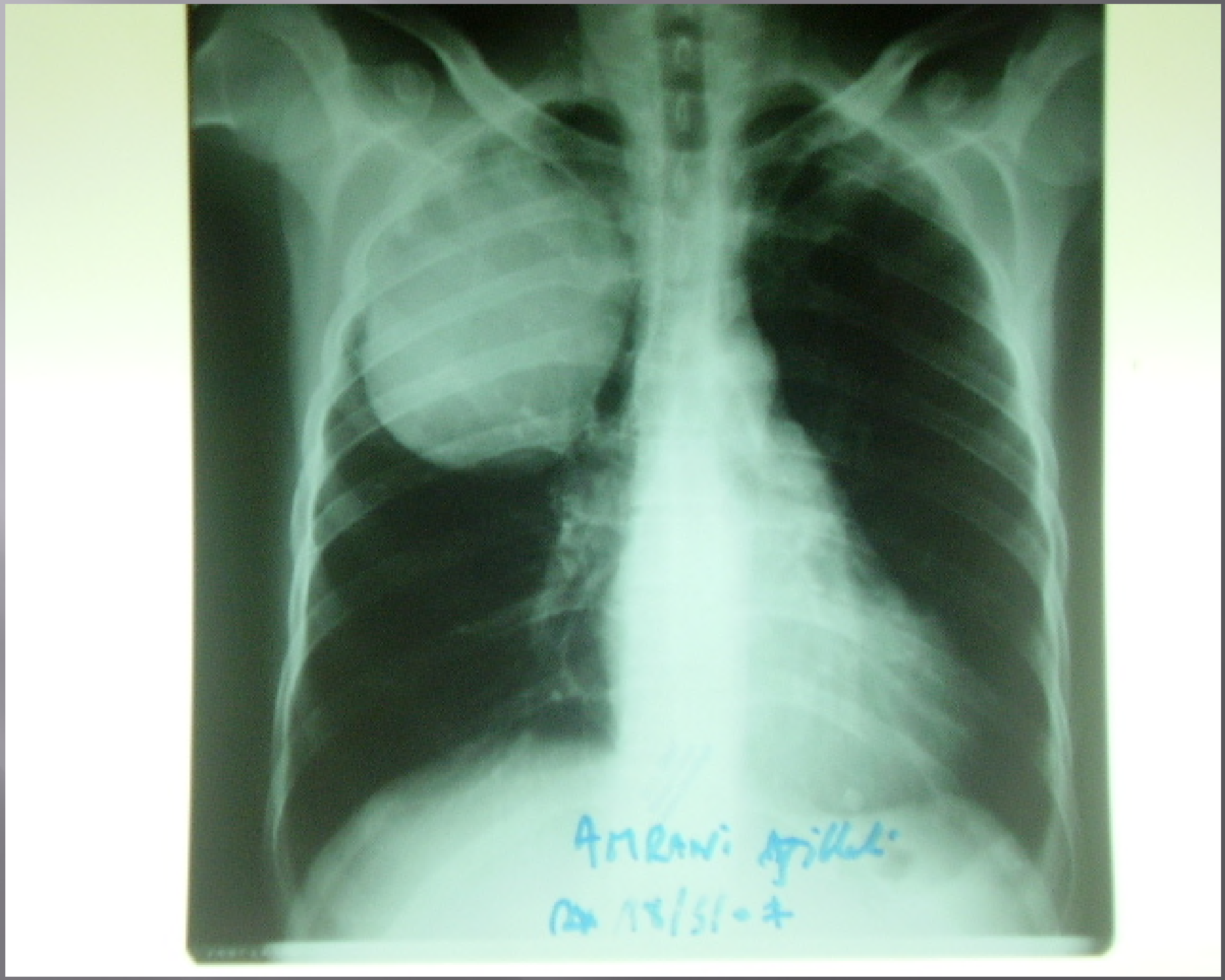

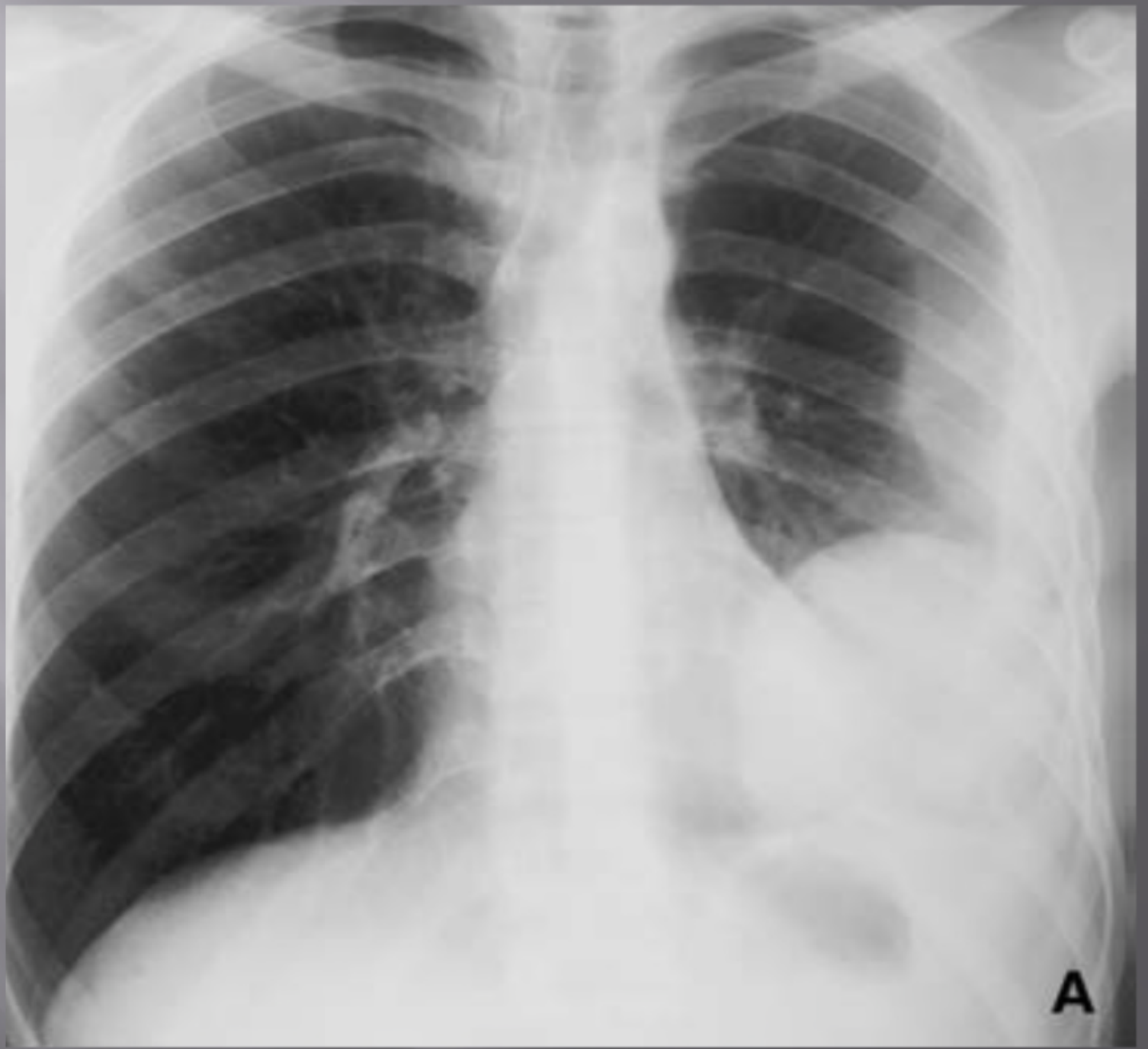
A

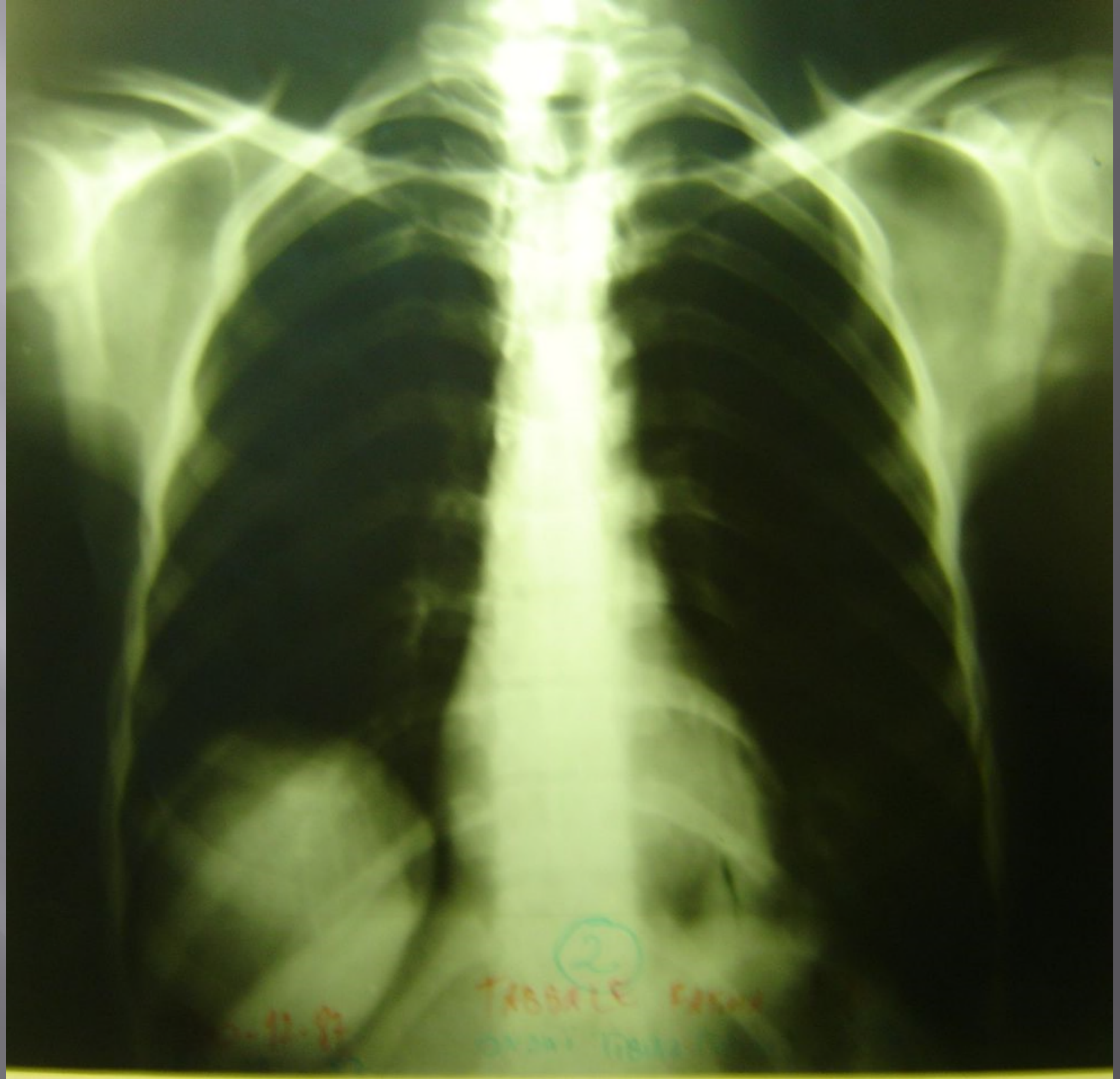

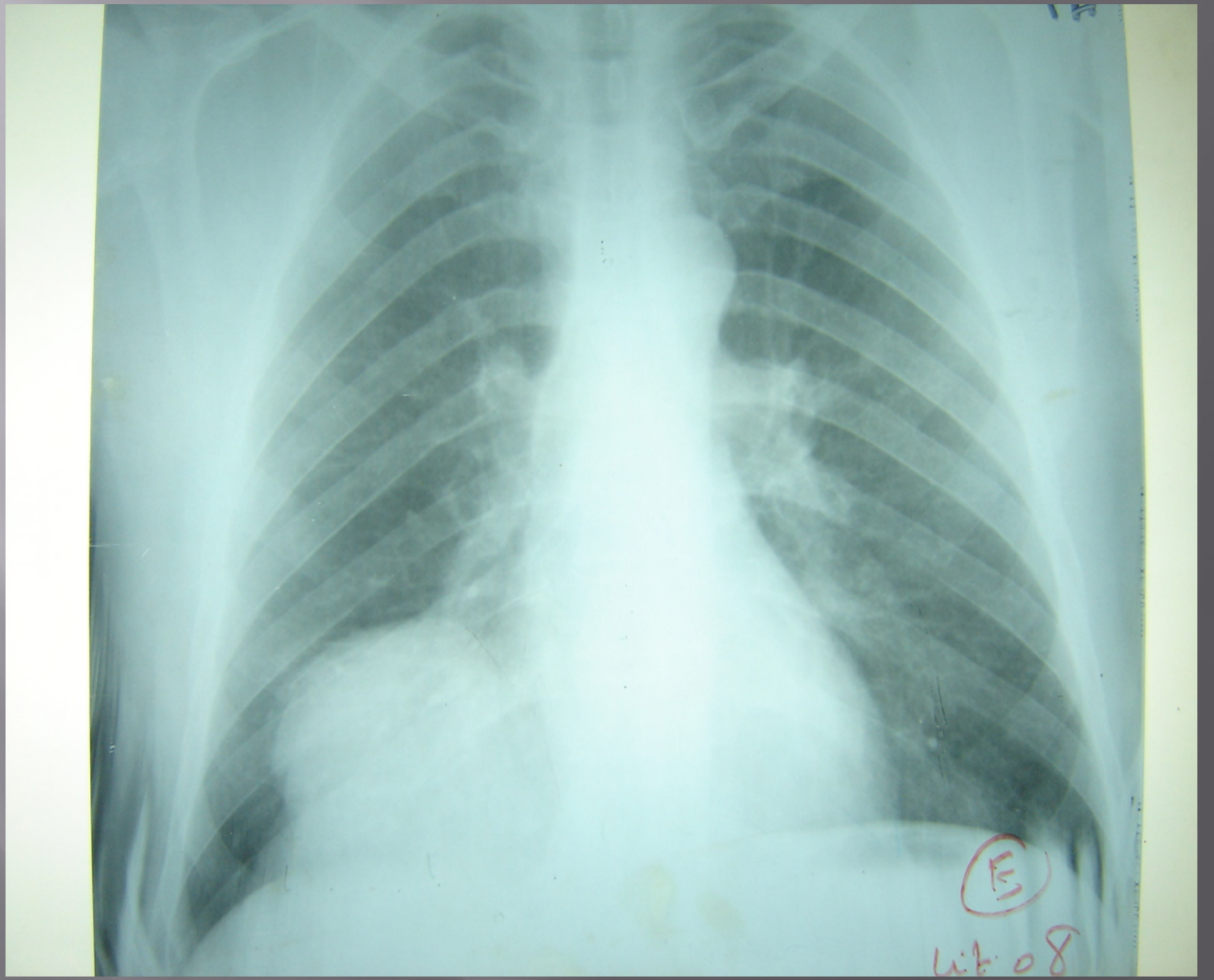
F
Uit 08

A

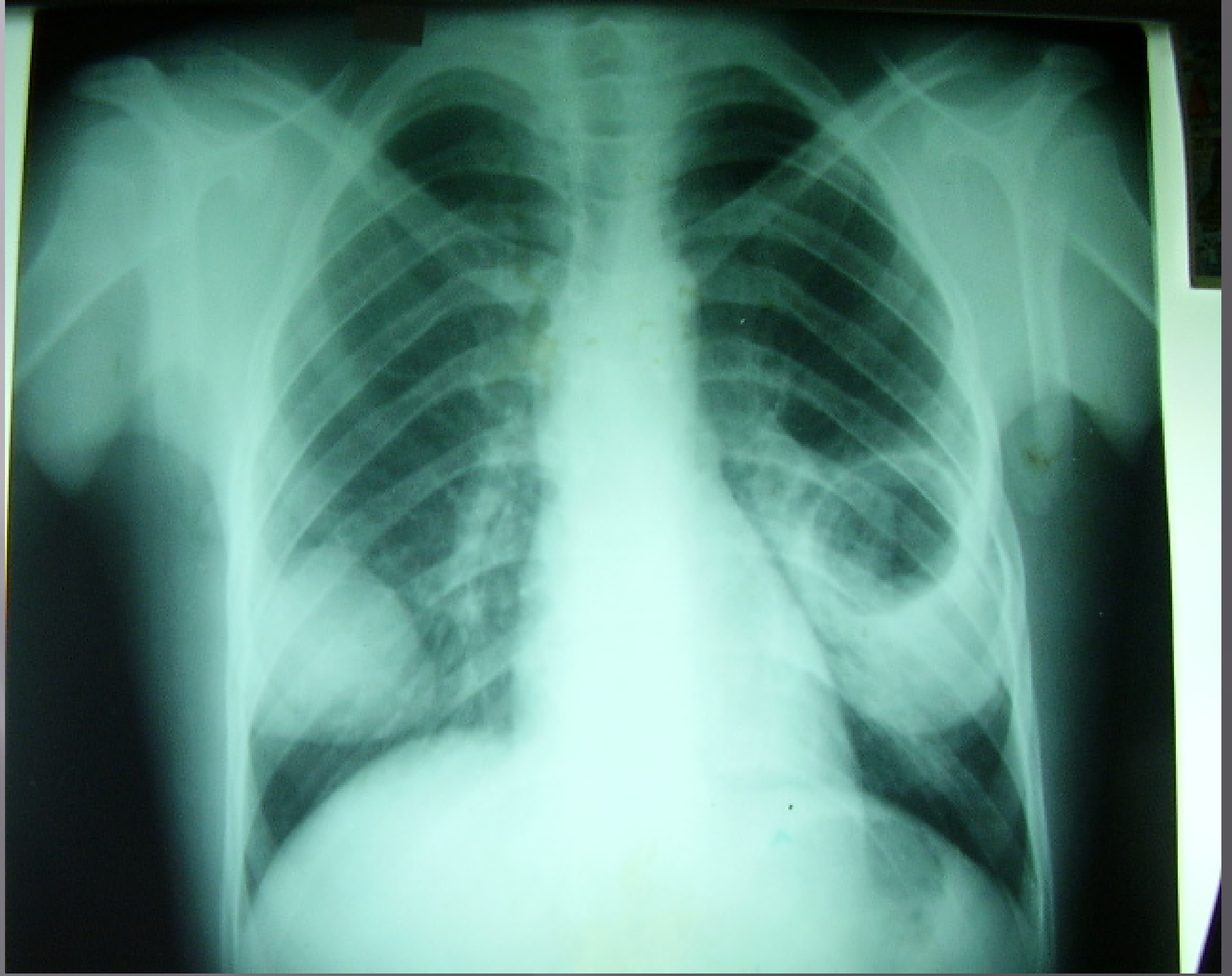

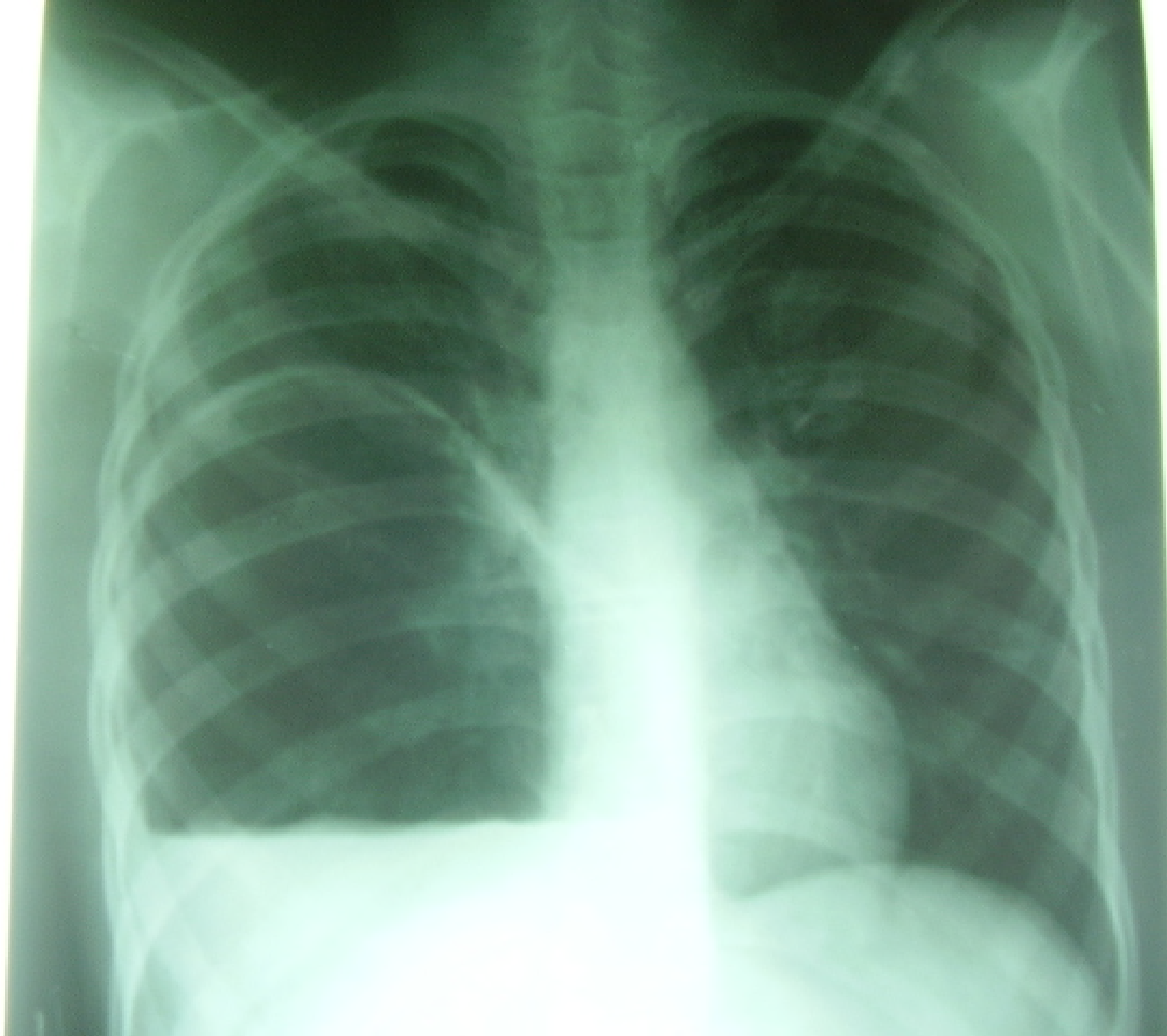

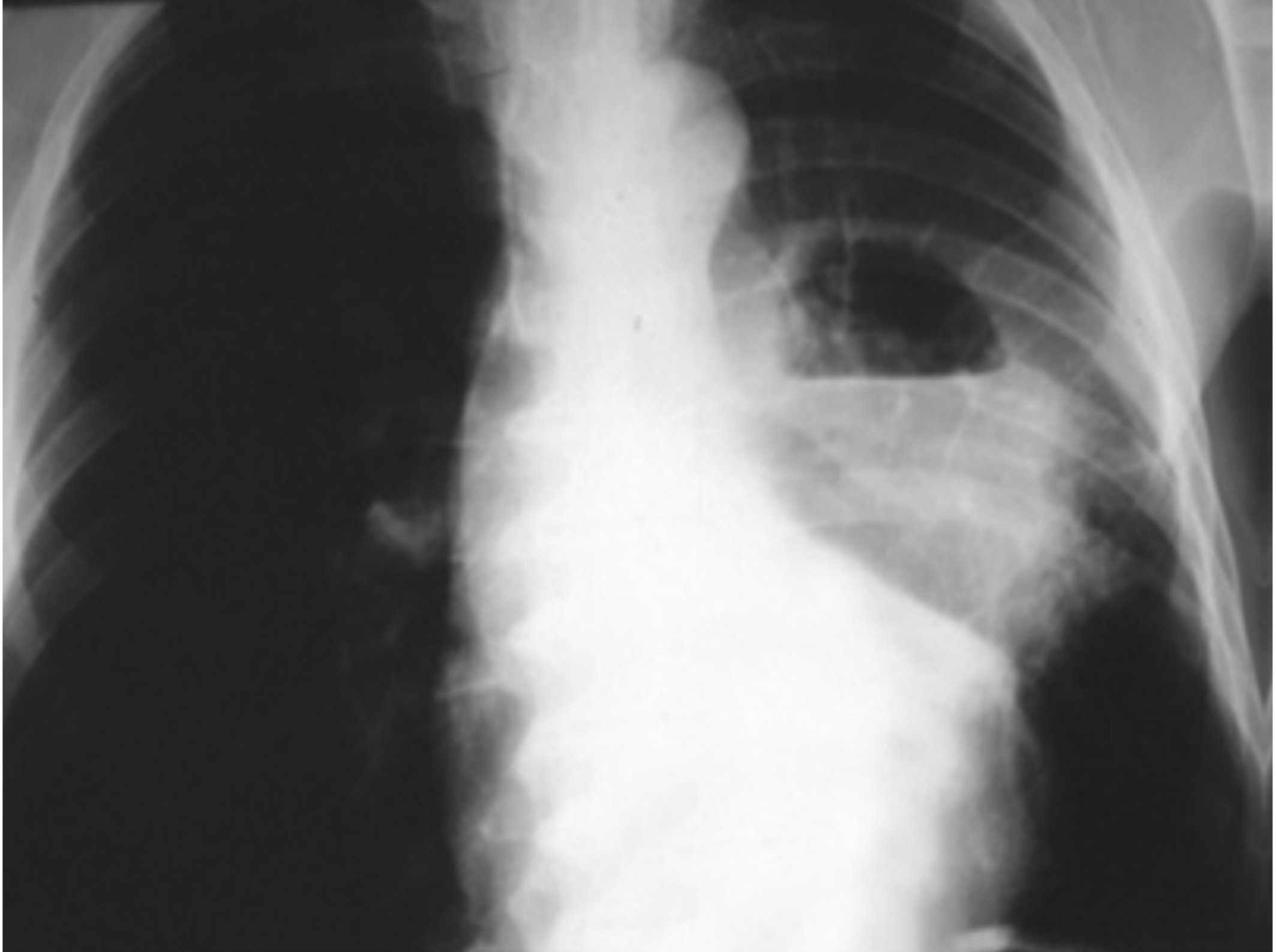

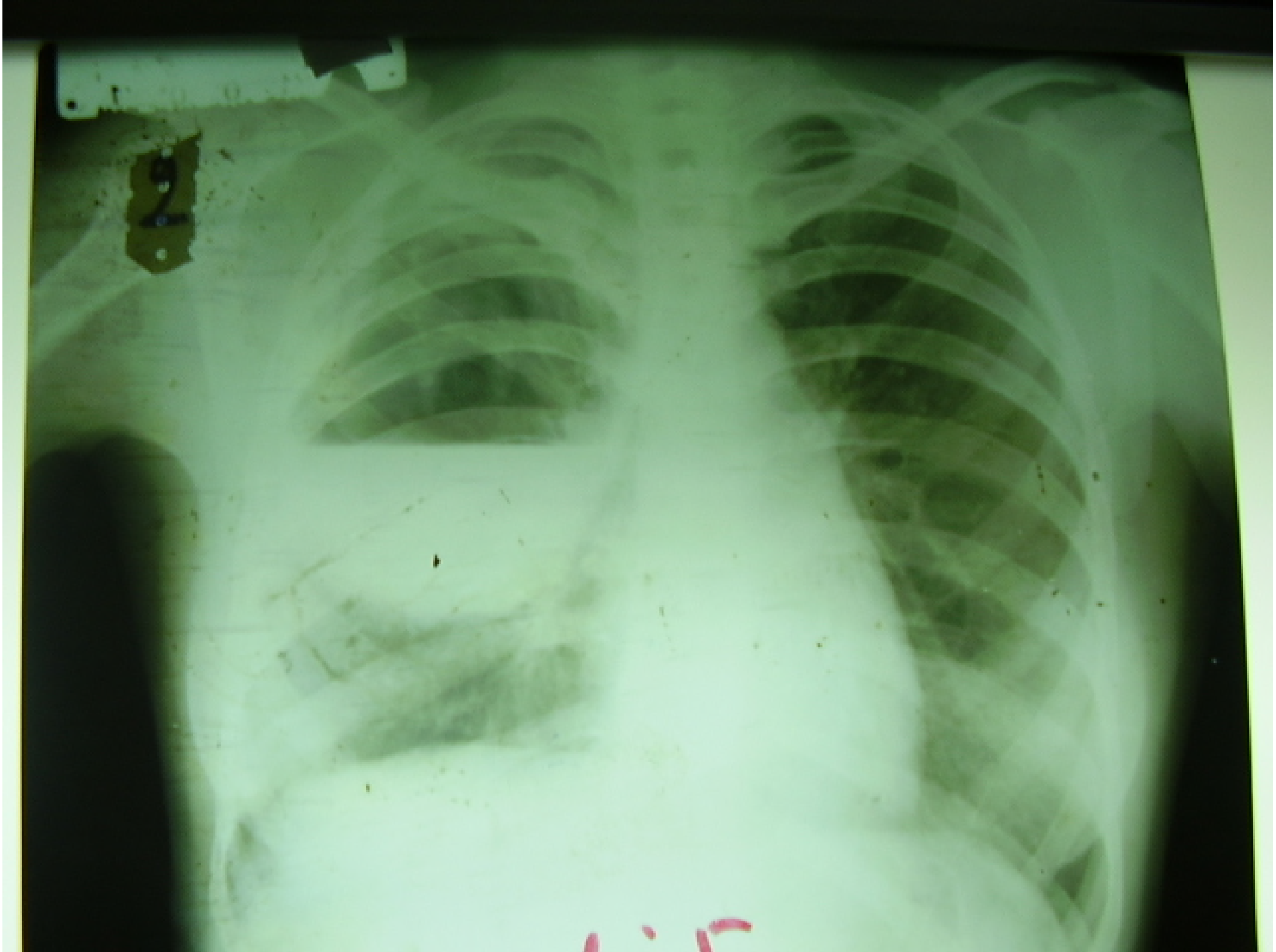

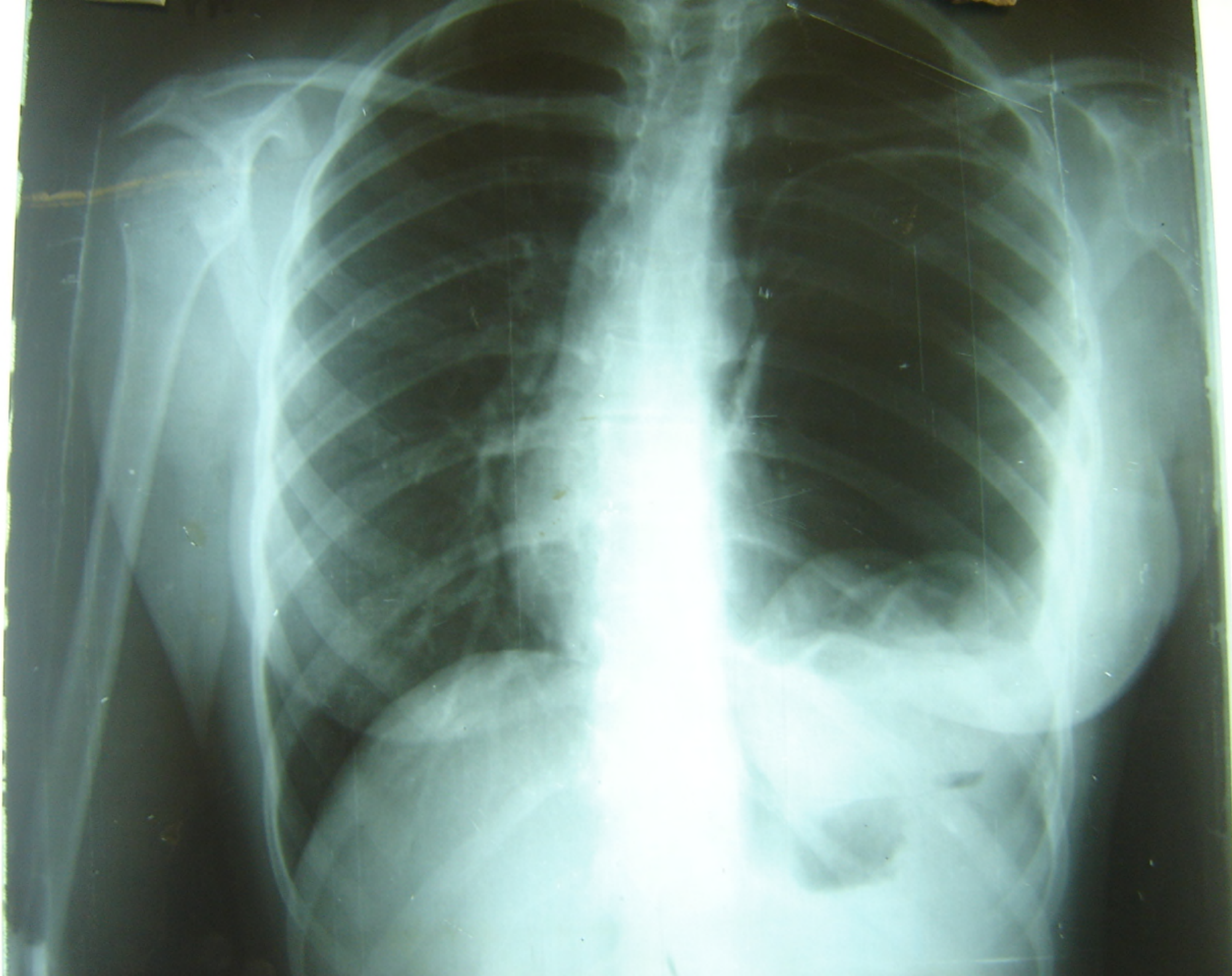

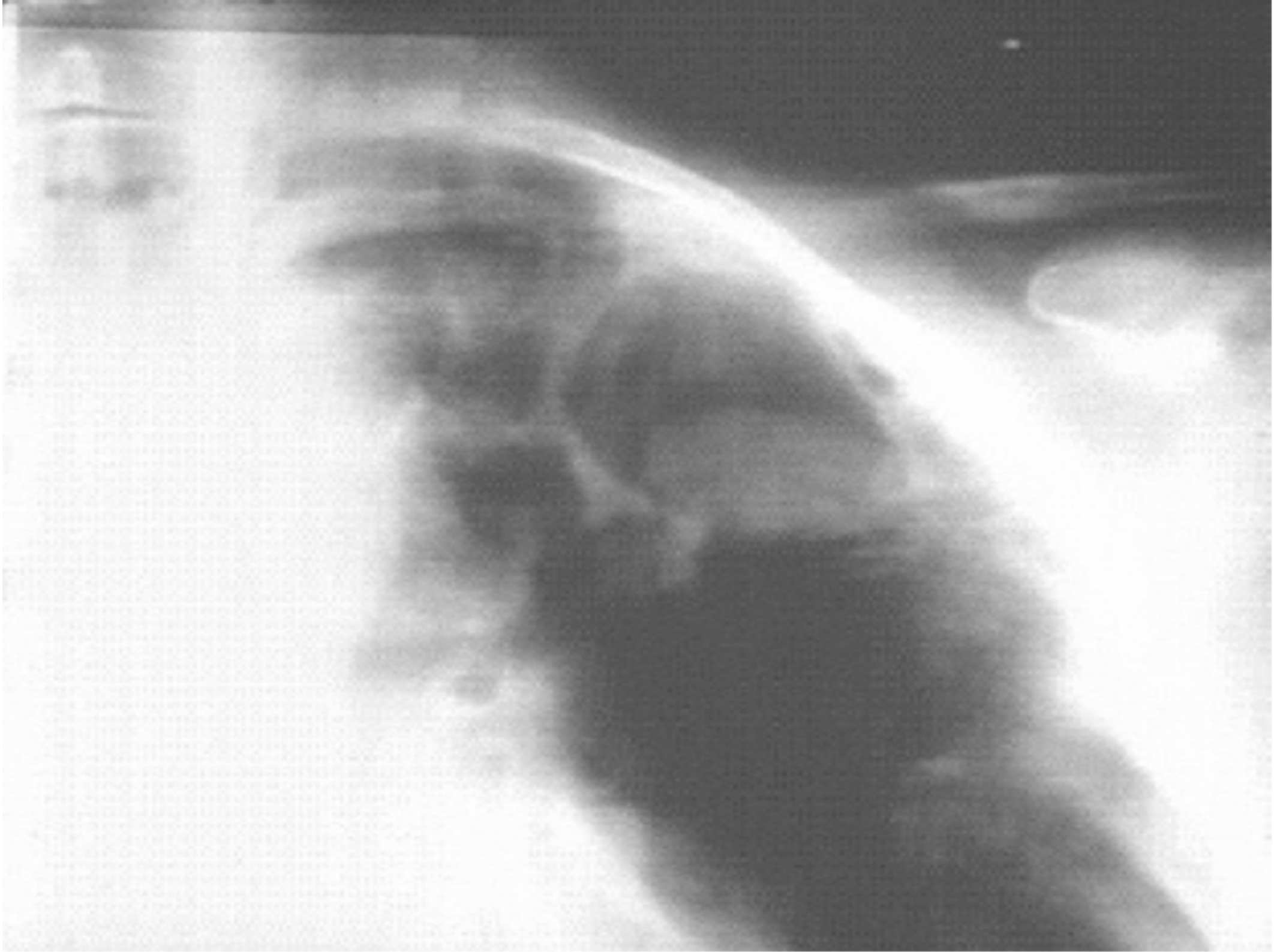

(Ant)
BELHADJ HOUARI

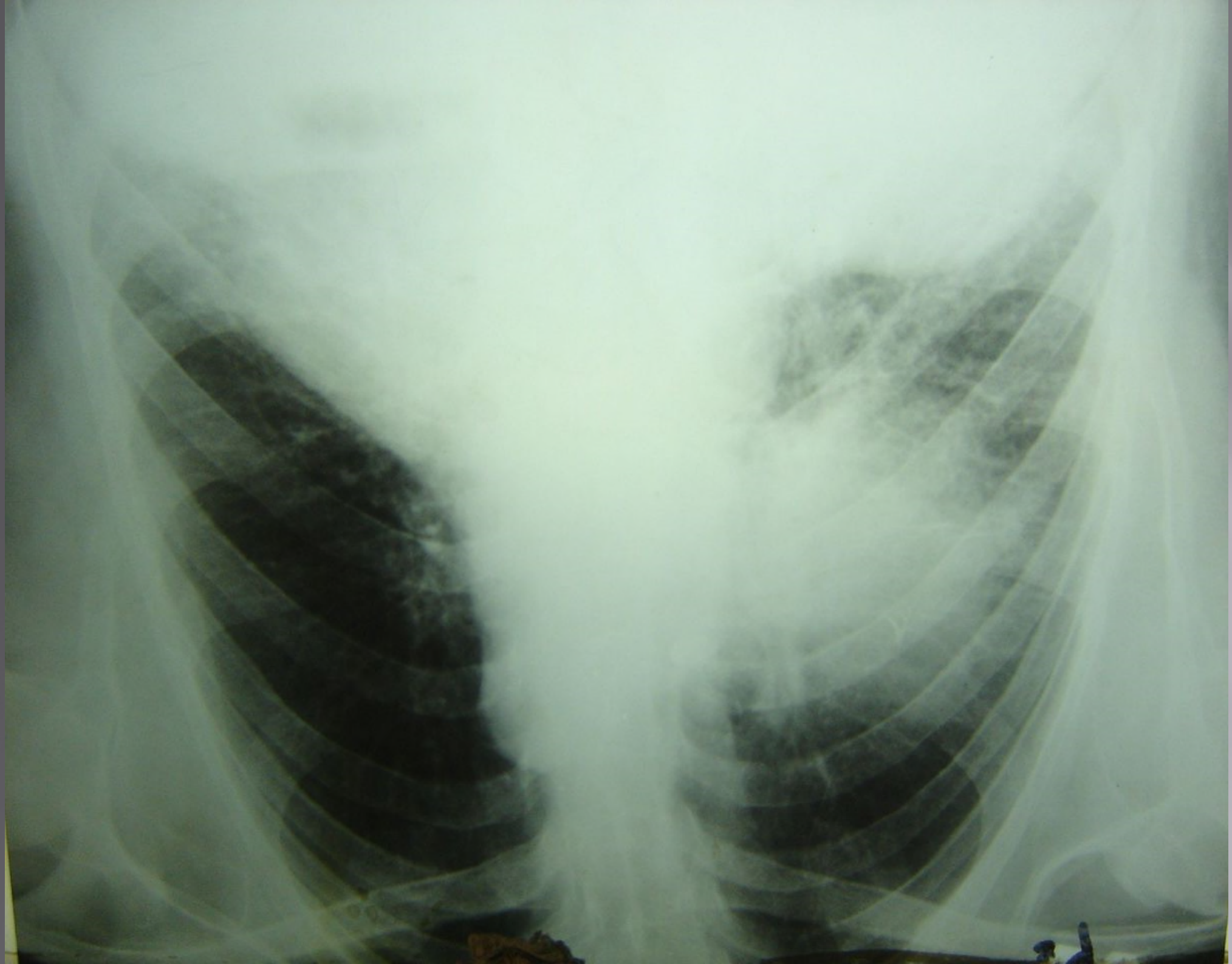
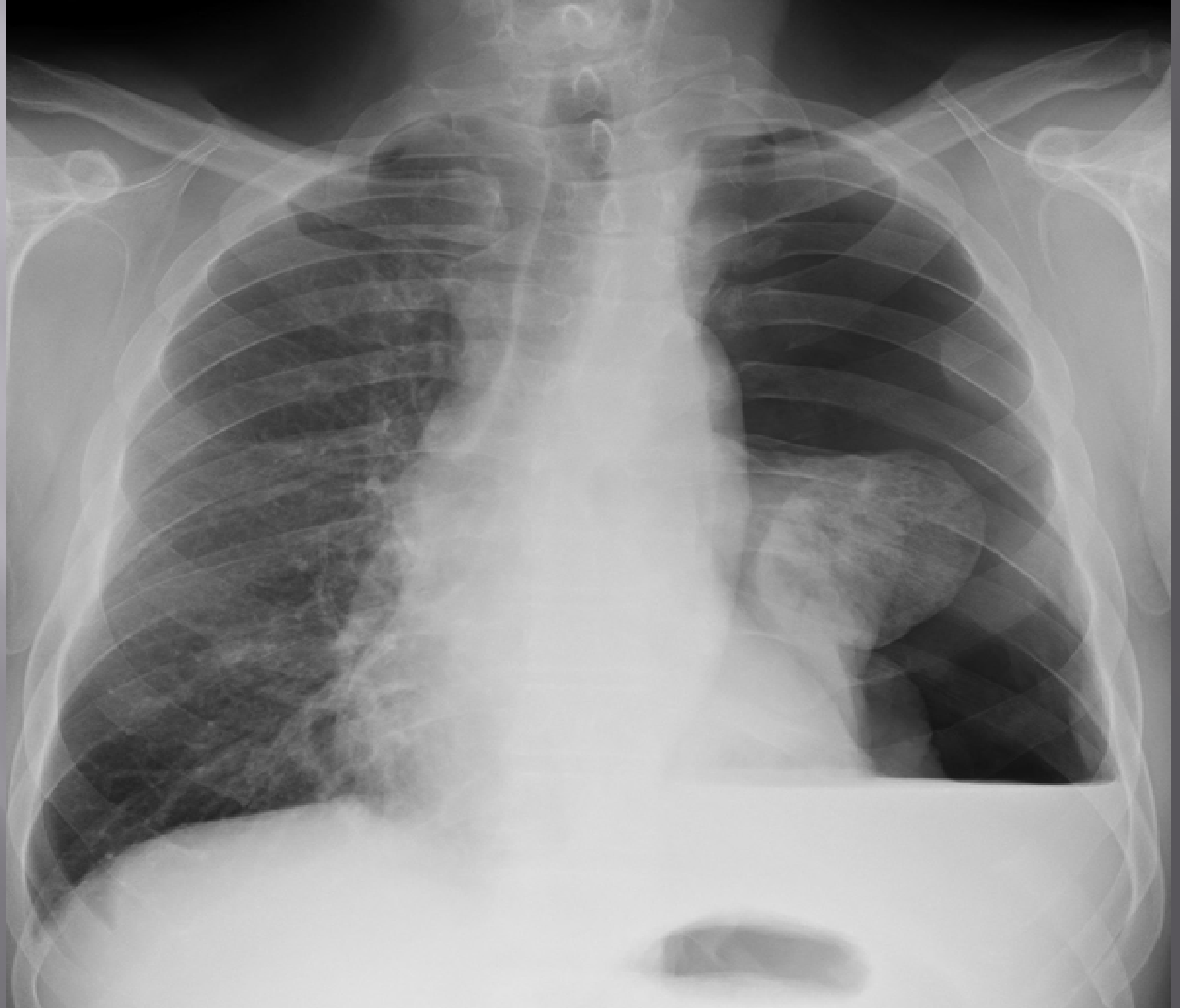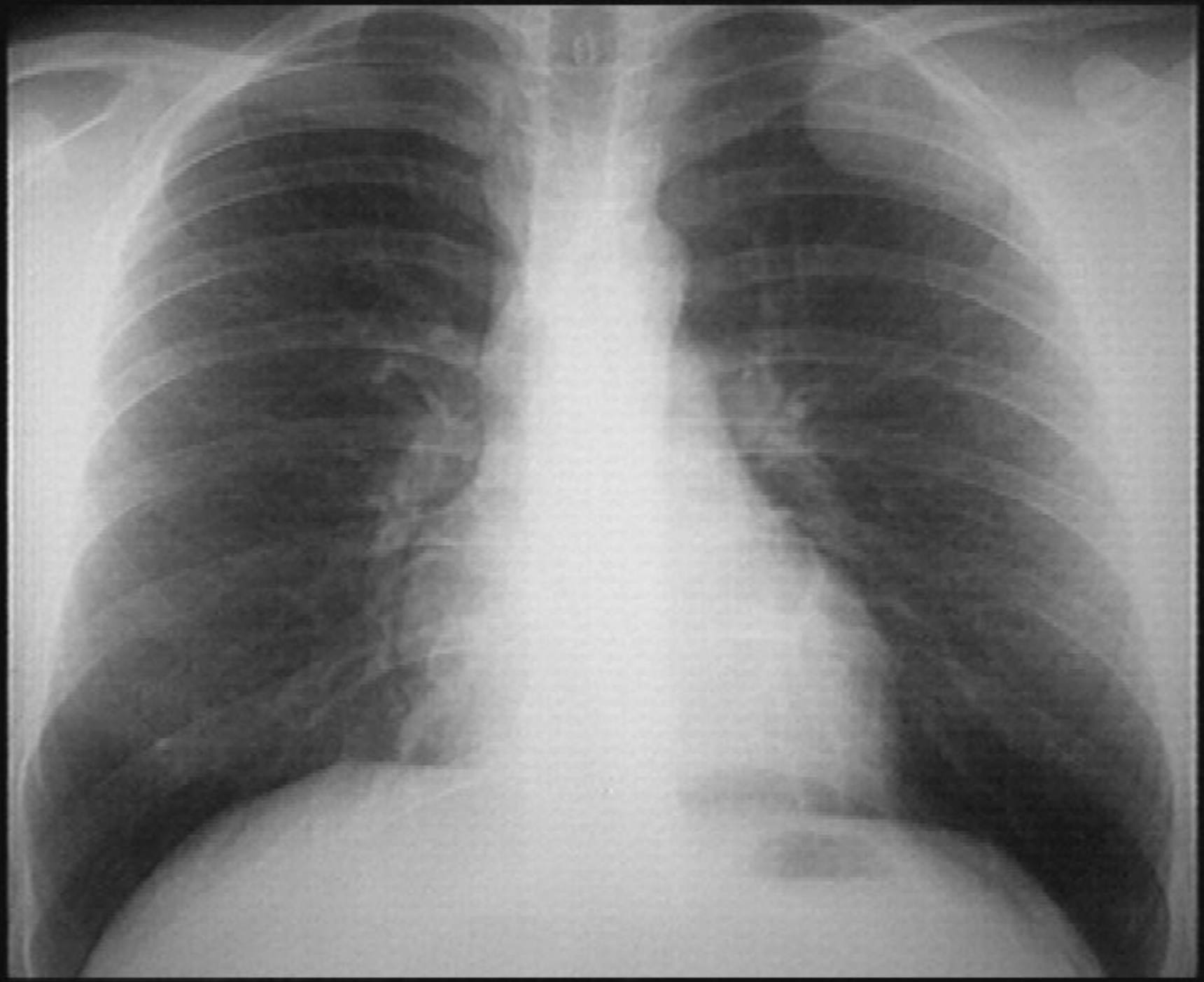
lit 9
R 3/2/80.