Traumatisme du rachis

Dr mebarki

Maitre-assistant chirurgie orthopédie CHUO

Clinique fellaoucene

Faculté de médecine d'Oran

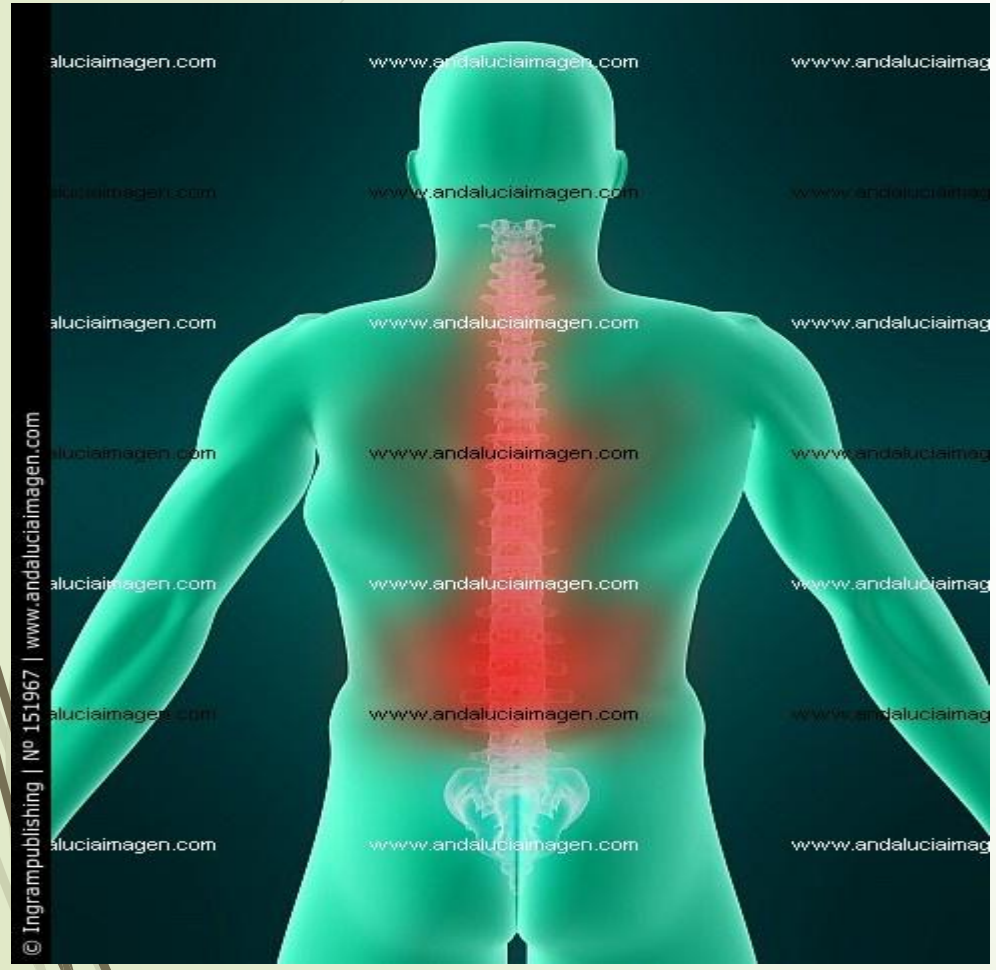
© Ingrampublishing | Nº 151967 | www.andaluciaimagen.com
www.andaluciaimagen.com

Introduction:

- Les traumatismes du rachis sont des lésions du **système ostéo-disco-ligamentaire** et sont graves par les conséquences neurologiques qui mettent en jeu le pronostic vital et fonctionnel.
- Ce sont des lésions fréquentes mais heureusement la majorité sont bénignes
- Les lésions du rachis cervical sont les plus graves avec menace de mort immédiate.
- En règle générale plus la lésion est basse plus le pronostic fonctionnel l'emporte sur le pronostic vital.

Epidemiologie:

- Age: 15 et 24 ans (3 hommes pour une femme).
- Les causes par ordre de fréquence étant les AVP,AT,AS,TS
- Toujours rechercher un polyTRM
- Les localisations préférentielles: charnière T-L(T12-L1) et C5-C6

Rachis: rappel

- 3 segments: C7-D12-L5
- 3 mobilités: Cervicale/ Dorsale / Lombaire
- 3 courbures
- 3 zones de faiblesse :
  - Charnière cervicale haute (atlas/axis)
  - Charnière cervico-thoracique (C7/T1)
  - Charnière dorso-lombaire (T12/L1)

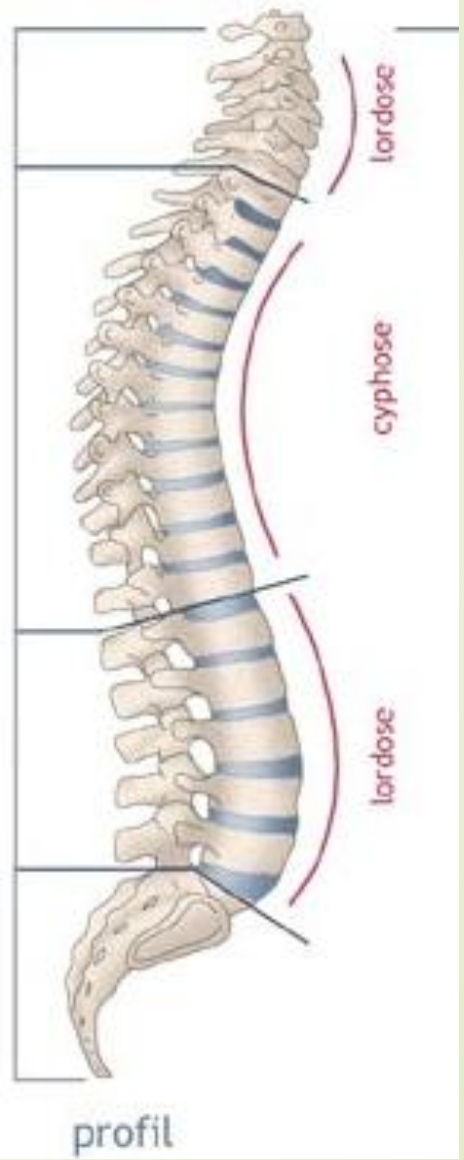

Aspects anatomiques (vertèbre type

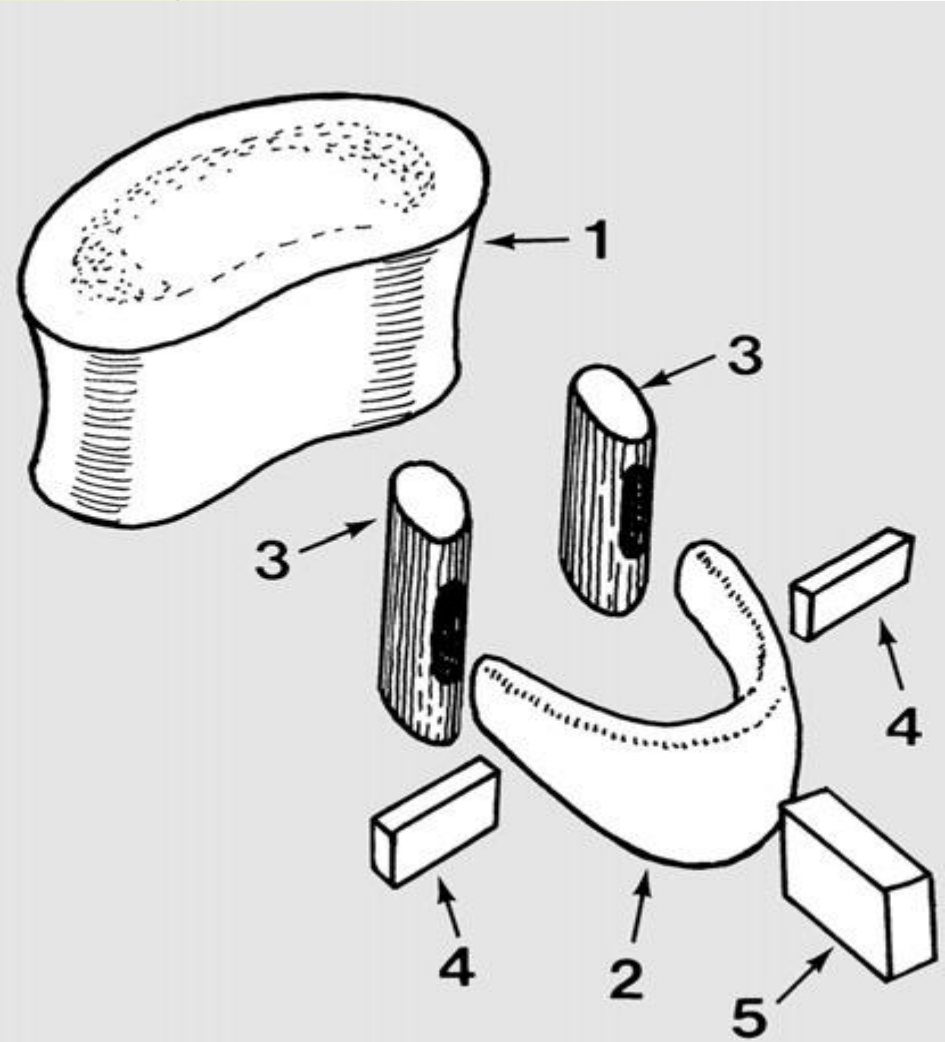

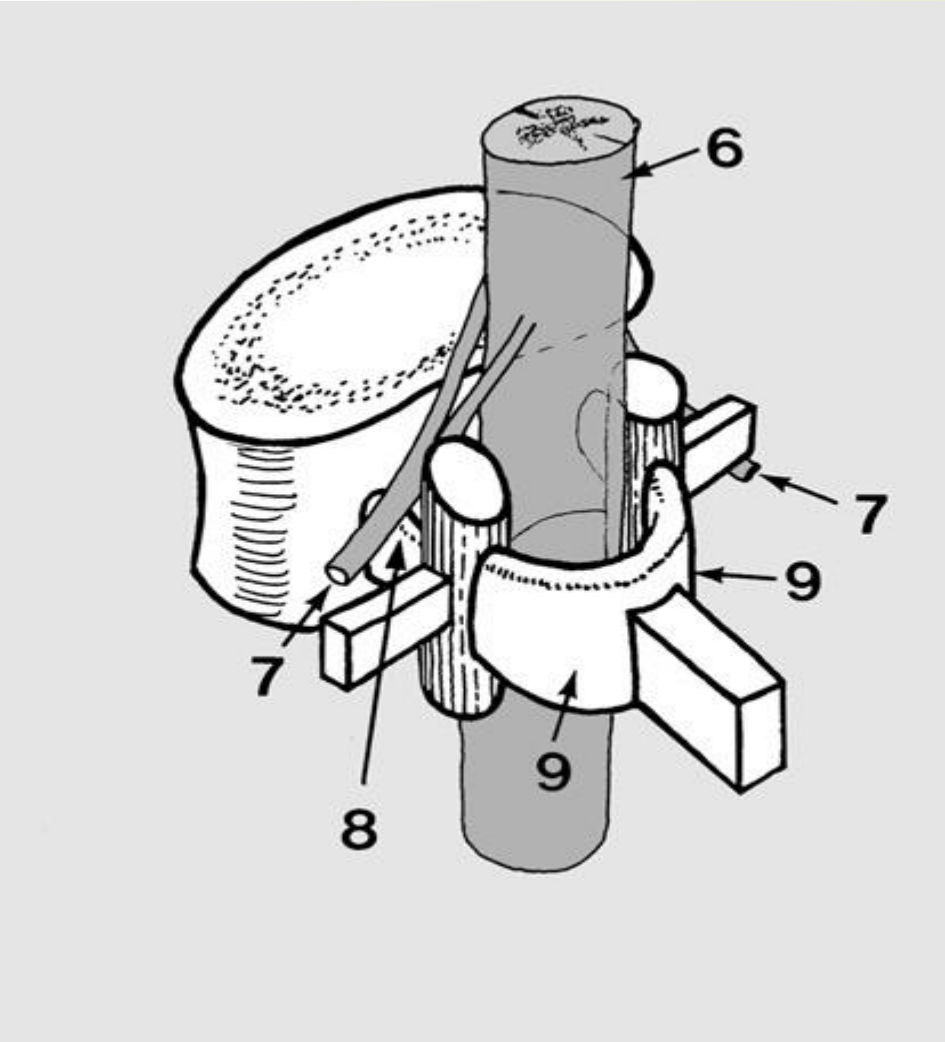

Vertèbre: notion du segment vertébral moyen

- Corps vertébral
- pédicules
- Articulaires post
- Lames
- Epineuses

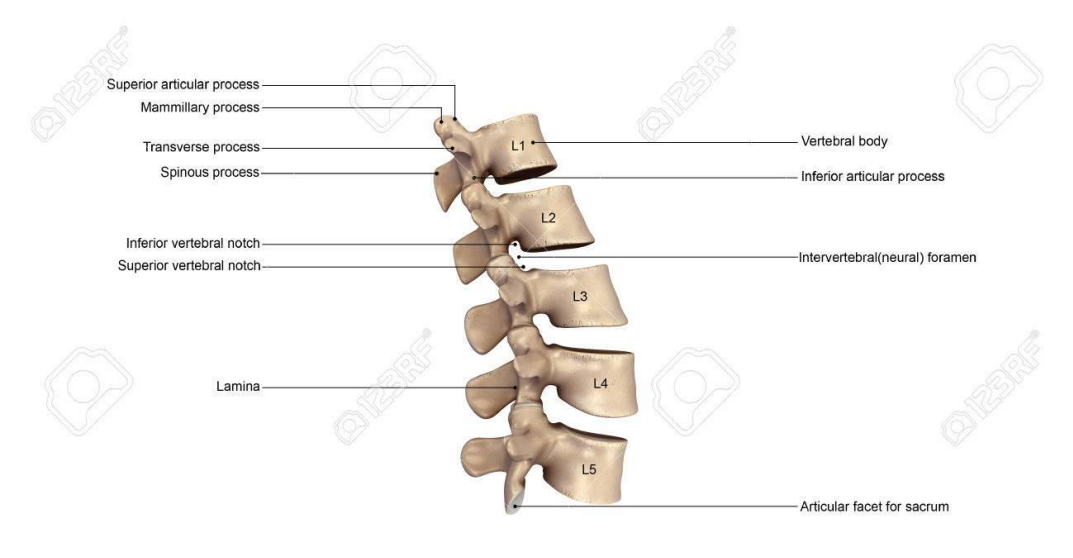

Lumbar vertebrae: left lateral view

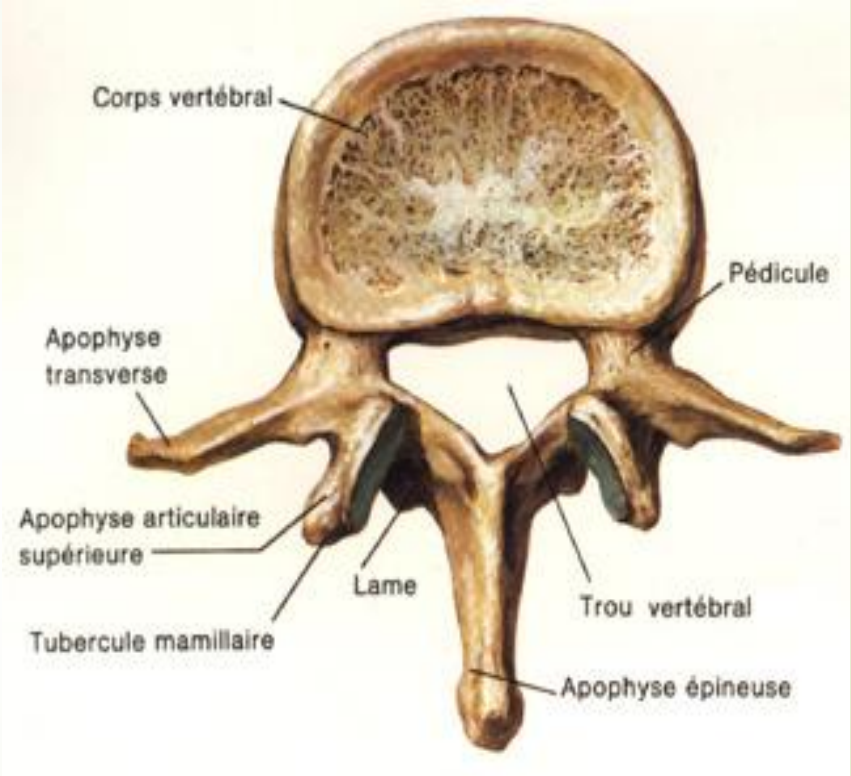

Anatomie (2) : 3 segments horizontaux

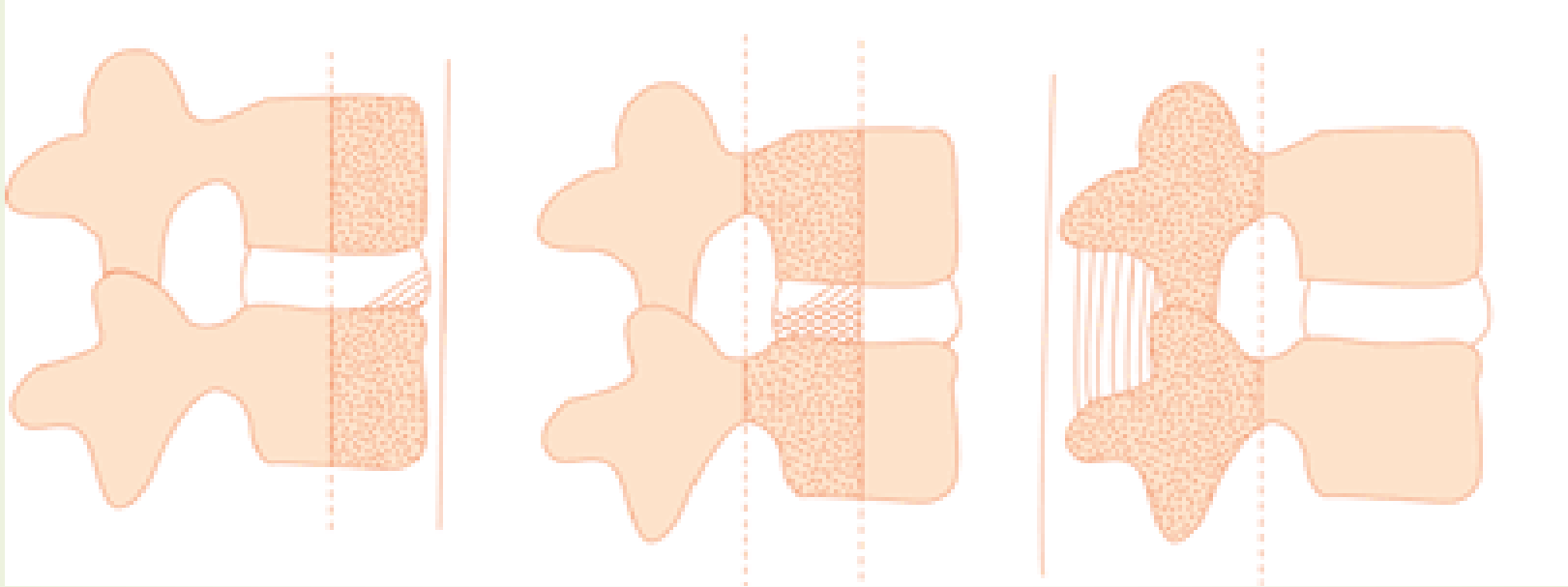

Segment antérieur

💣Segment moyen 💣

Instable +++

Segment postérieur

Segment mobile rachidien

- Il est constitué par l'ensemble des élément capsulo-disco-ligamentaires qui unissent 2 vertèbres adjacentes.

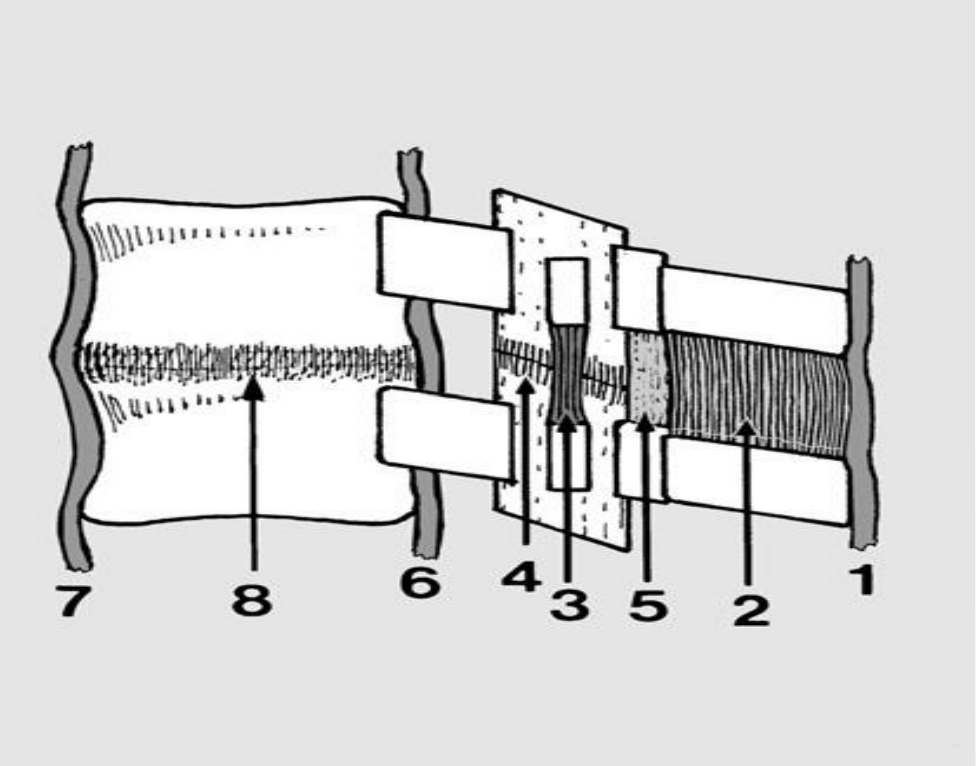

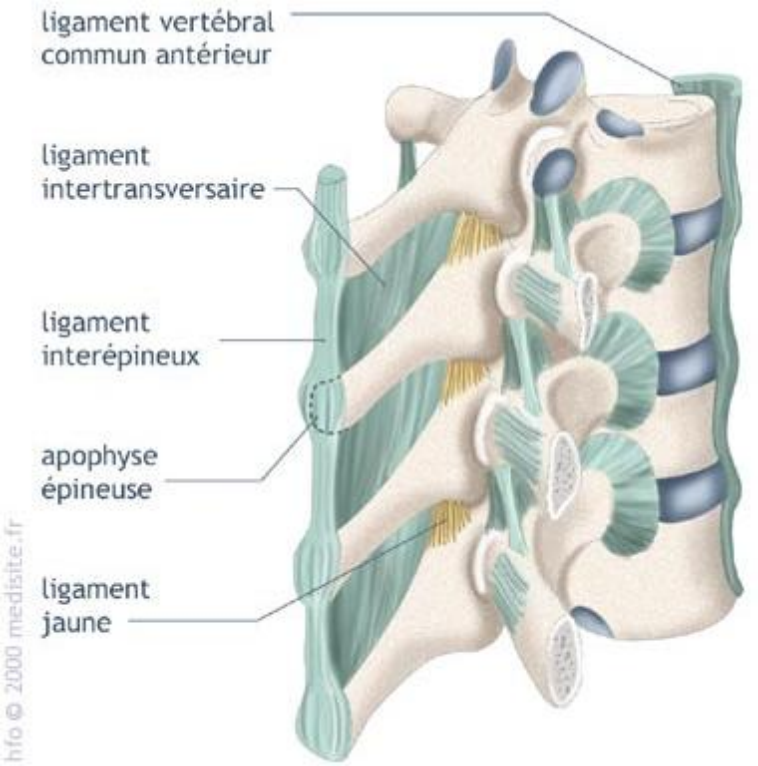

Canal rachidien

- Cervical→L1/L2: Moelle Epinière
- Puis: Queue de cheval
- Racines→ trous de conjugaison

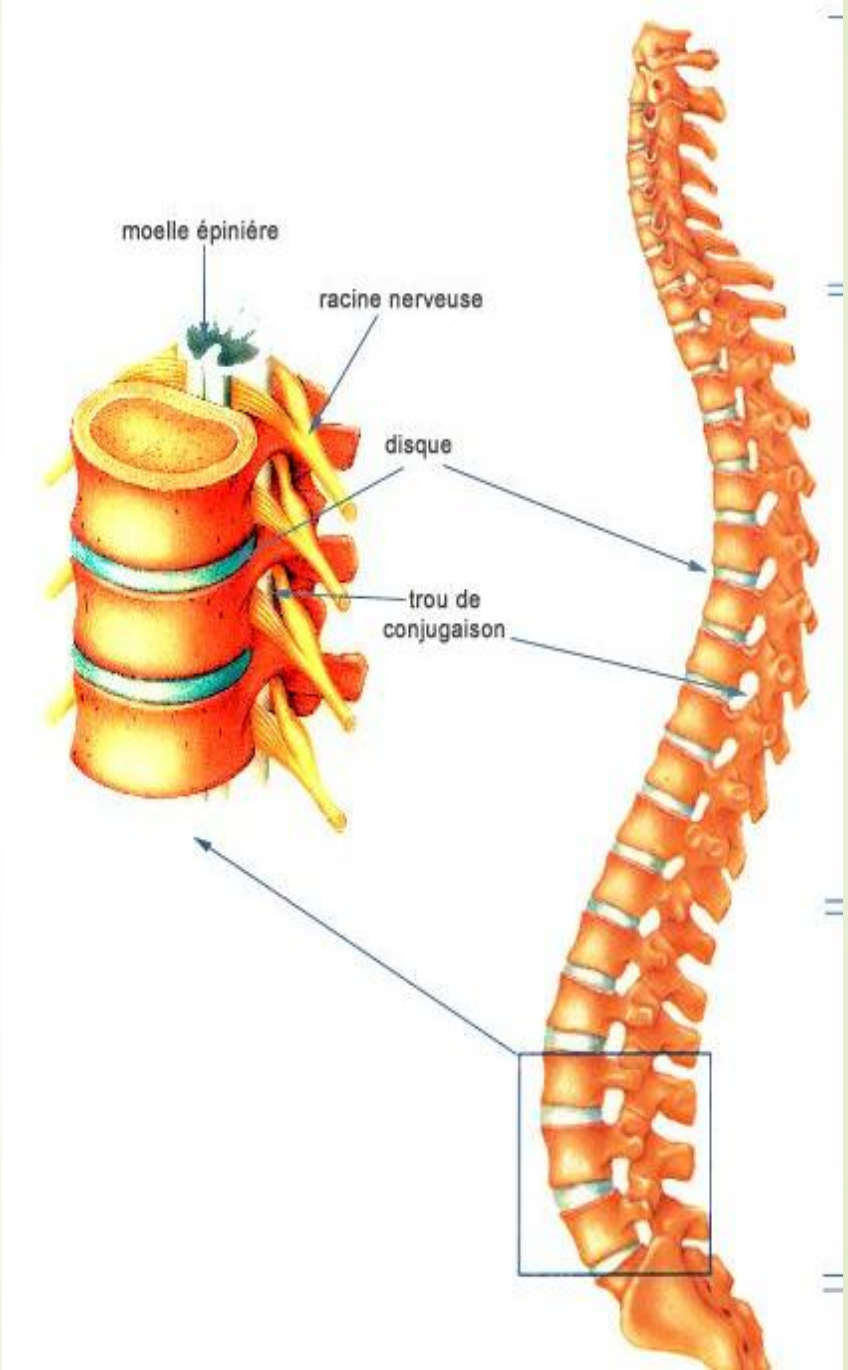

Notion de stabilité rachidienne

- Faculté de maintenir lors d'une contrainte physiologique un même rapport entre les vertèbres, afin d'éviter une lésion initiale ou ultérieure de la moelle épinière ou des racines.
- L'instabilité peut être DISCO-LIGAMENTAIRE si l'ensemble des moyens d'union de deux vertèbres adjacente est rompu, c'est le cas de l'atteinte du **segment mobile rachidien. (définitive)**
- L'instabilité peut aussi être d'origine OSSEUSE, les lésions qui touche le **segment vertébral moyen**. **(temporaire)**

Mécanismes lésionnelles:

- Il existe de très nombreuses classifications des fractures vertébrales. La classification de Denis distingue 4 catégories (figure 4) :

- compression antérieure-distraction postérieure,

- compression globale,

- distraction postérieure,

- fracture-dislocation.

- Il faut y ajouter les lésions isolées du SMR

L'examen clinique : principes

- **On recherchera un syndrome rachidien** :

- douleurs rachidiennes localisées

- une déformation axiale

- une douleur lors de la palpation prudente des épineuses

- une contracture paravertébrale. Certains signes sont spécifiques du niveau lésé.

- **L'examen neurologique comprend au minimum** :

- un testing moteur des groupes musculaires sous le niveau lésé,
- la recherche des réflexes (ostéo-tendineux, plantaire, anal),
- un testing sensitif
- Examen du périnée

permet de retrouver :

- un syndrome radiculaire
- ou un syndrome sous-lésionnel (atteinte médullaire ou de la queue de cheval en fonction du niveau de la fracture).

- **Les points suivants doivent être notés :**

- niveau de l'atteinte,

- le niveau neurologique doit être corrélé au niveau osseux (sinon, indication d'IRM en urgence à la recherche d'un hématome épidural associé ou d'une contusion médullaire située parfois à distance),

- la sévérité des déficits doit être consignée,

Examen clinique:

Interrogatoire:

- l'heure et la date de survenue de l'accident
- les circonstances de survenue (accident de la route, du travail , chute de sa hauteur)
- le mécanisme
- les signes neurologiques au ramassage et à l'arrivée à l'hôpital, leur présence ou leur absence

Palpation:

- une douleur spontanée ou provoquée par la palpation ou la percussion des épineuses
- un décalage ou d'une saillie d'une épineuse
- une douleur au toucher pharyngée ou l'existence d'un hématome à ce niveau doit faire penser à une fracture de l'odontoïde.

Examen neurologique:

Examen de la motricité : coter la force musculaire de 0 à 5 de façon soigneuse territoire par territoire :

- aucune réponse musculaire perceptible : 0
- lorsqu'on voit le relief du muscle sans que le geste soit efficace : 1
- lorsqu'il y a une possibilité de mobiliser un segment de membre sans qu'intervienne la force de pesanteur : 2
- lorsqu'il y a possibilité de mobiliser un segment de membre contre la pesanteur : 3
- lorsqu'il y a mobilisation d'un segment de membre contre la pesanteur et contre l'opposition de l'examinateur : 4
- lorsque la force musculaire est normale : 5

Examen des reflexes osteo-tendineux

Examen de la sensibilité:

- la sensibilité thermoalgésique chaud et froid, piqure
- la sensibilité tactile fine est explorée par l'effleurement d'un coton ou la reconnaissance de signes symboliques.
- la sensibilité proprioceptive consciente ou profonde est explorée avec le Diapason ou sens de position des doigts ou des orteils.

En fin d'examen il est important de noter le niveau entre sensibilité normale et anesthésie car celui ci permet de donner le niveau lésionnel.

Examen du périnée:

sensibilité périnéale, tonicité et contraction volontaire du sphincter anal, réflexe anal (TR)

Recherche de troubles génito-sphinctériens

- Au niveau vésical on peut rencontrer une rétention ou une incontinence.
- Au niveau des organes génitaux masculins un priapisme est le signe d'un syndrome de section médullaire grave,

Estimation du niveau lésionnel:

- En fonction de la hauteur de l'atteinte il est possible de déterminer des niveaux d'atteinte médullaires :
- **C3-C4** entraîne une paralysie diaphragmatique avec arrêt respiratoire
- **C4 à C7** entraîne une atteinte des muscles intercostaux et abdominaux avec une baisse de la capacité vitale.
- **Th 1 et Th 6** entraîne une atteinte du système autonome sympathique avec hypotension et bradycardie.
- Un niveau **S1** entraîne une atteinte du système nerveux autonome sphinctérien avec incontinence anale et vésicale

Estimation du niveau lésionnel :

- Moteur :

  - C4 : tétraplégie + paralysie diaphragme
  - C5 : flexion coude
  - C6 : **extension poignet**
  - C7 : **extension coude**
  - C8 : flexion 3eme doigt
  - T1 : abduction du 5eme doigt

  - L1-L2 : paraplégie
  - L3 : flexion hanche
  - L4 : extension genou
  - L5 : flexion dorsale pied
  - S1 : flexion plantaire pied

Estimation du niveau lésionnel:

- Sensitif :
  - T4 : mamelon
  - T6 : appendice xiphoïde
  - T10 : ombilic
  - T12 : symphyse pubienne
  - L1 : pli inguinal

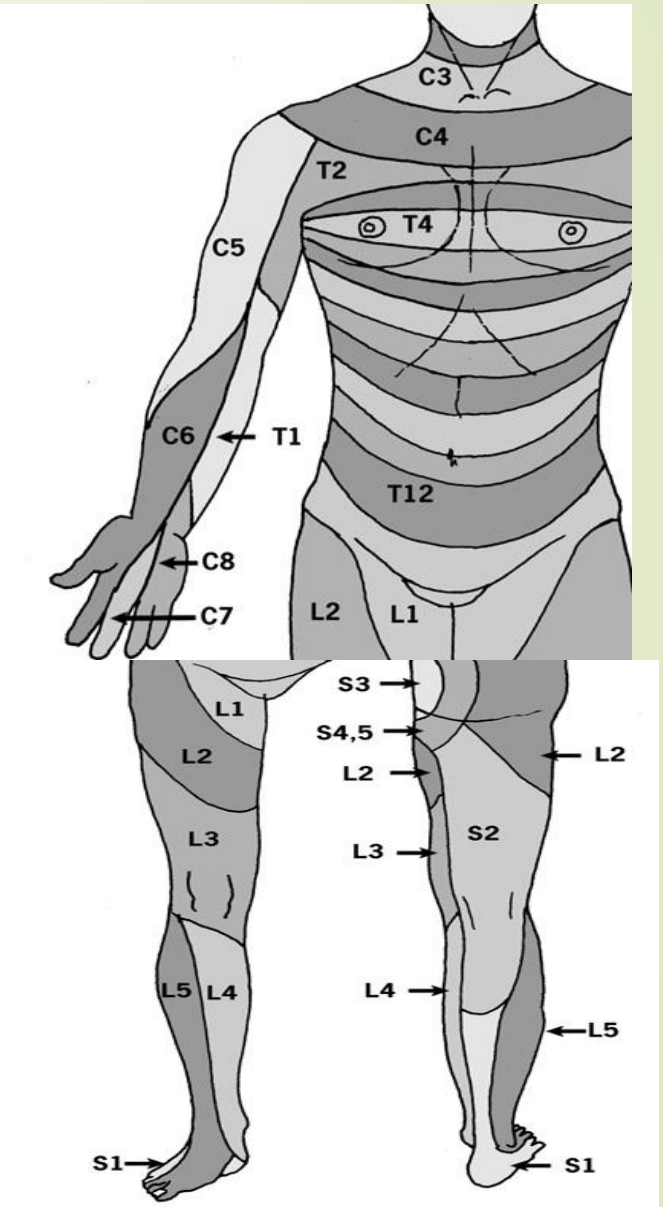

Score de gravité:

Classification de FRANKEL

A = Paralysie SM complète

B = Paralysie S incomplète, motrice complète

C = Motricité inutilisable

D = Motricité utile, possibilité de la marche

E = Sans trouble neurologique

L'atteinte du périnée signe le caractère complet de la lésion

Les sd médullaires: (completes)

- **Stade initial :** choc spinal : Abolition totale de la mobilité et de la sensibilité en-dessous de la lésion, Réflexes ostéo-tendineux et cutanés abolis, Rétention urines et matières

À ce stade, un priapisme est un élément de mauvais pronostic.

- **Stade ultérieur :** automatisme médullaire : 3-4 semaines après l'accident Réapparition des réflexes ostéo-tendineux, Apparition d'une spasticité

- **a. Les tétraplégies complètes** Le tableau est stéréotypé
- **b. Les paraplégies complètes** Plus l'atteinte est haut située, plus l'atteinte respiratoire est importante.

Les sd médullaires: (incompletes)

- **a. Le syndrome de Brown-Séquard:** associe une perte de la sensibilité profonde à une hémiplégie du même côté et une anesthésie thermoalgique contro-latérale,Très fréquent lors des lésions cervicales incomplètes, il est rare au niveau thoracique.
- **b. Le syndrome de contusion antérieure de la moelle:** volontiers le fait d'une expulsion herniaire. Il se caractérise par une atteinte motrice complète alors que la sensibilité tactile est plus ou moins conservée. Son évolution est variable.
- **c. Le syndrome de contusion centrale de la moelle** est plutôt observé chez les sujets âgés à l'occasion d'un traumatisme sur arthrose cervicale. On retrouve une tétraplégie incomplète avec atteinte variable des membres inférieurs et des membres supérieurs

- **d. Le syndrome de contusion postérieure de la moelle** est caractérisé par une atteinte sensitive prédominante, dont la gravité est fonction de l'importance de la lésion. Les troubles sensitifs peuvent être une hyperesthésie superficielle, une anesthésie du tact fin épicritique et parfois une simple perte de la sensibilité profonde
- **e. Les atteintes de la queue de cheval** correspondent à une atteinte radiculaire qui, en fonction du niveau lésionnel, intéresse tout ou partie des racines de L2 à S5. Les racines sont moins sensibles au traumatisme que les lésions médullaires aussi les possibilités de récupération sont plus importantes
- **f. Les lésions du cône médullaire**Le tableau clinique du syndrome du cône terminal se rapproche de celui du syndrome de la queue de cheval, mais s'en distingue par la présence de signes pyramidaux. elle est grave car la récupération sphinctérienne est habituellement de mauvaise qualité, sans possibilité de récupération d'un automatisme ultérieur du fait de la destruction des centres réflexes.

Le pronostic de récupération

En cas d'atteinte médullaire est différent selon le type anatomique de la lésion.

- En cas de **commotion médullaire**, la récupération est attendue en quelques heures.
- En cas de **contusion médullaire**, la récupération est aléatoire.
- En cas de **section médullaire** il n'y a pas de récupération.

Examens complémentaires

- Rx Standards: F+P, 3/4, face bouche ouverte (C1-C2)

  Dynamiques (flexion, neutre, extension)

Précise le type de fracture, le déplacement et le caractère stable ou instable de la fracture

- TDM: Intérêt triple: Bilan osseux, Discal & médullaire
- IRM: Examen plus adapté:

  -Visualise les zones difficilement accessibles (charnière C7-T1, rachis thoracique)

  -Etude des tissus mous (lésion disco ligamentaire)

  -Renseigne sur la structure de la ME
- Autres examens:

  -Potentiels évoqués: *Coma ou non coopérant

  *Surveillance péri opératoire

  -Artériographie médullaire (rarement en urgence)

Rachis cervical supérieur

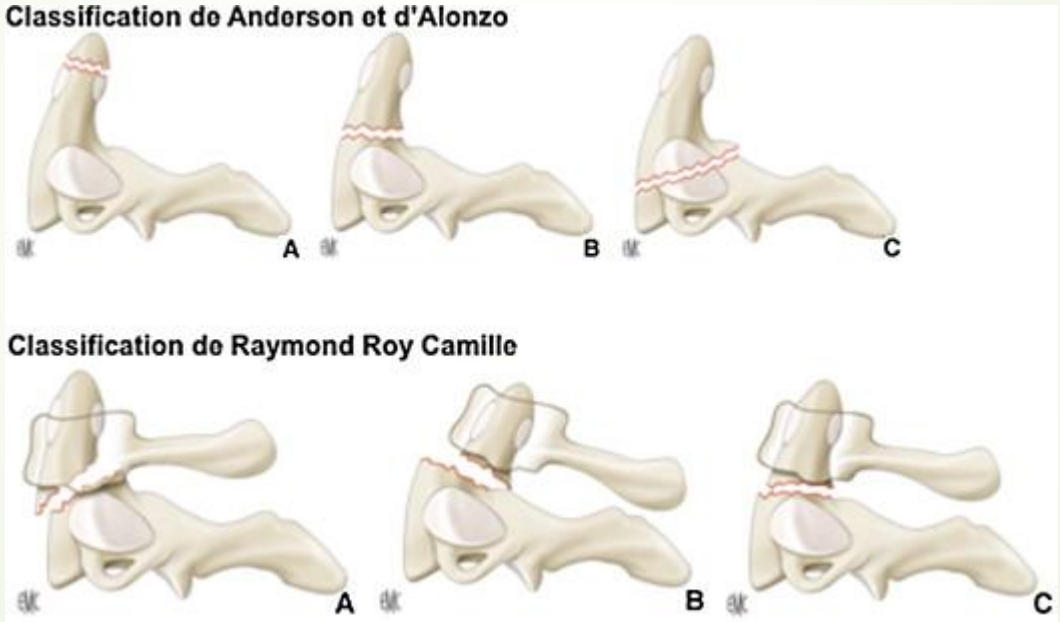

Atteinte du rachis cervical inférieur

Classification d' Argenson.

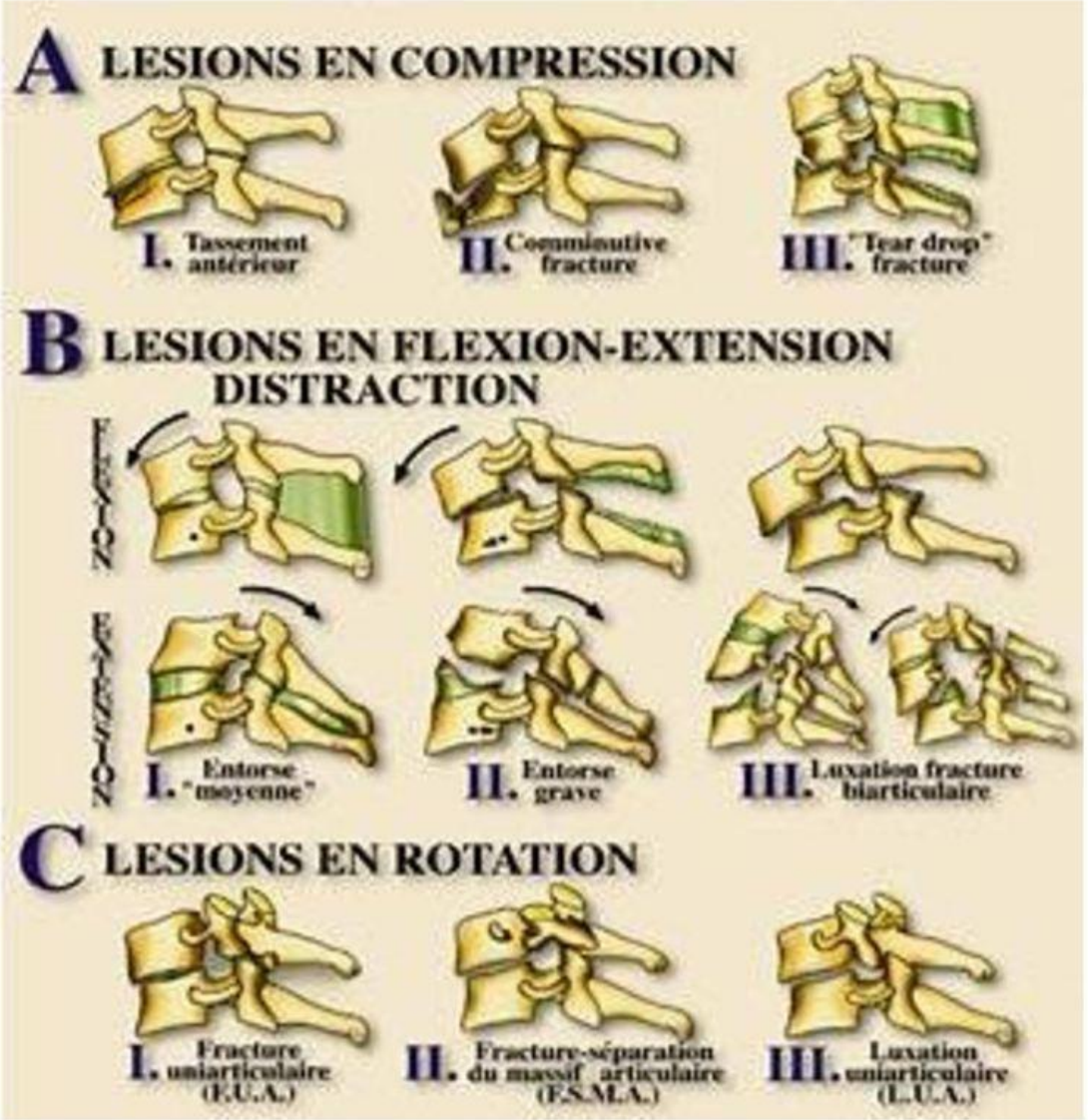

AO classification Magerl et al. 2-column

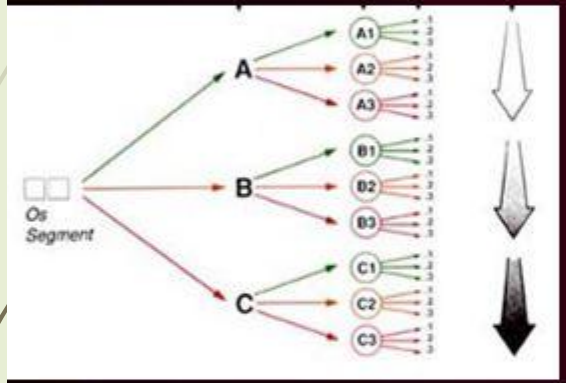

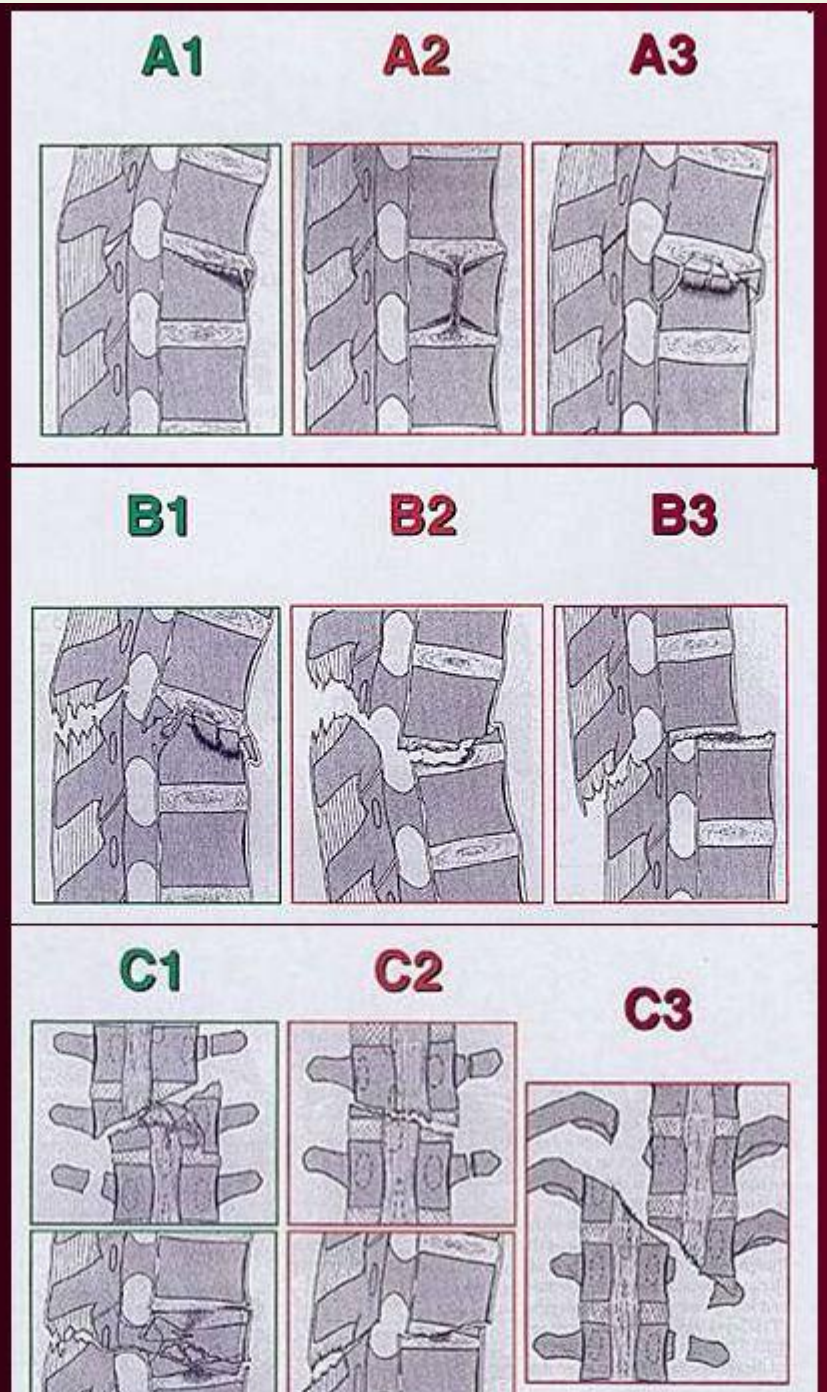

compression

distraction

A,B with rotation

Synthèse:

- **1°) Y- a-t-il des troubles neurologiques radiculaires ou médullaires?** Si oui l'atteinte est-elle complète ou incomplète ? Si le trouble est complet d'emblée les lésions sont en principe irréversibles. Si le trouble est incomplet ou secondaire une intervention d'urgence peut faire espérer une récupération au moins partielle.
- **2°) Les lésions osseuses sont-elles stables ou instables?**
- **3°) Devant un traumatisme du rachis même si les radiographies standards sont normales il faut penser à la possibilité de lésion ligamentaire, discale ou vasculaire**.

Traitement:

- **BUT**:

-Lever la compression radiculomédullaire

-Stabilisation

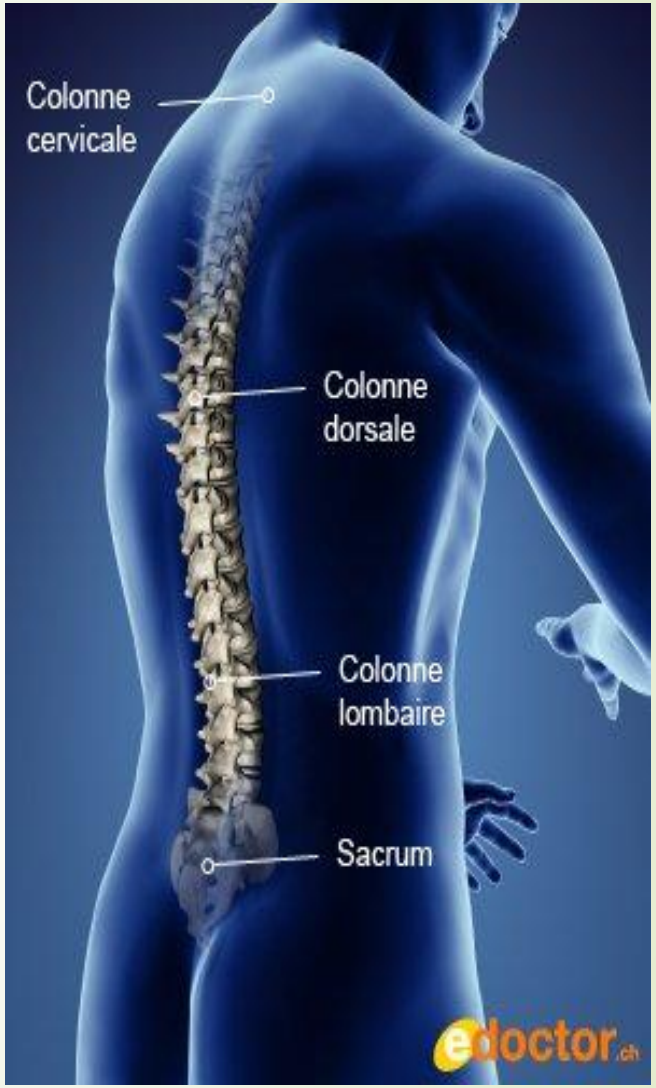

- **Méthodes:**

  ***Orthopédiques:**

  -Repos: diminue les phénomènes douloureux

  -Physiothérapie: Muscles para vertébraux, abdominaux

  -Immobilisation:

  a)Cervicale=> Collier rigide, minerve

  b)Thoraco lombaire=> Corset 3 points (sternum, crête iliaque, pubis)

- Réduction orthopédique: Halo crânien ou étrier relayé par minerve jusqu'à consolidation(45-90 jours)

- Remarque: Bien souvent la réduction orthopédique ne constitue en fait que le premier temps du traitement chirurgical qui donne la stabilisation définitive du rachis

- **Méthodes chirurgicales**:

*Abord post: Laminectomie et o/s ou arthrodese

*Abord ant: Discectomie & corporectomie et O/S ou arthrodese

*type de materiels: vis, PV, CD

C2

ASSIS

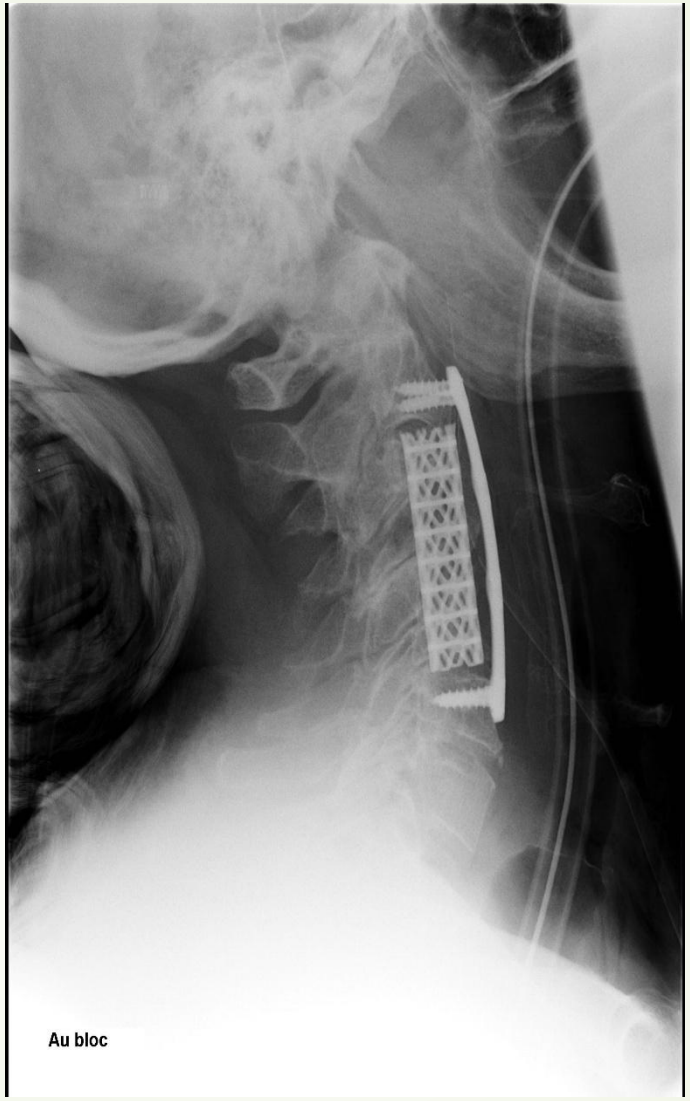
Au bloc

Traitement: indication

- **A - EN ABSENCE DE TROUBLES NEUROLOGIQUES**

1°) les lésions sont stables non deplacées : Immobilisation à visée purement antalgique. Pour les lésions dorsales ou lombaires le malade est en décubitus dorsal sur un plan dur. Pour les lésions cervicales le patient porte un collier cervical.

2°) les lésions sont non déplacées mais instables Il faut contenir en urgence : par méthode chirurgicale : ostéosynthèse ou arthrodese

3°) les lésions sont instables et déplacées Il faut réduire et contenir en urgence

B-IL EXISTE DES LÉSIONS NEUROLOGIQUE:

Les lésions neurologiques ne traduisent pas forcément l'existence d'une lésion instable : ainsi une fracture de la lame peut donner des fragments osseux qui migrent dans le canal rachidien comprimant les structures radiculomédullaires. L'exploration chirurgicale permet de vérifier l'aspect des structures nerveuses, de décomprimer, de réduire et de contenir les lésions osseuses

- Merci de votre attention