

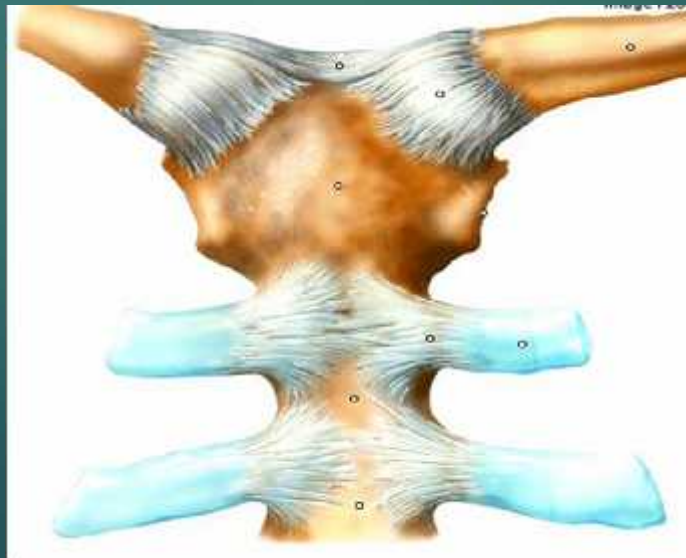


# Introduction à l'arthrologie

PAR DR TAIBI. A

# A -définition

- ▶ C'est l'étude des articulations,
- ▶ L'articulation est l'organe d'union d'une ou plusieurs pièces du squelette,
- ▶ Elles jouent un rôle dans le mouvement
- ▶ Se sont des formations fibro-conjonctives



# B -Classification des articulations

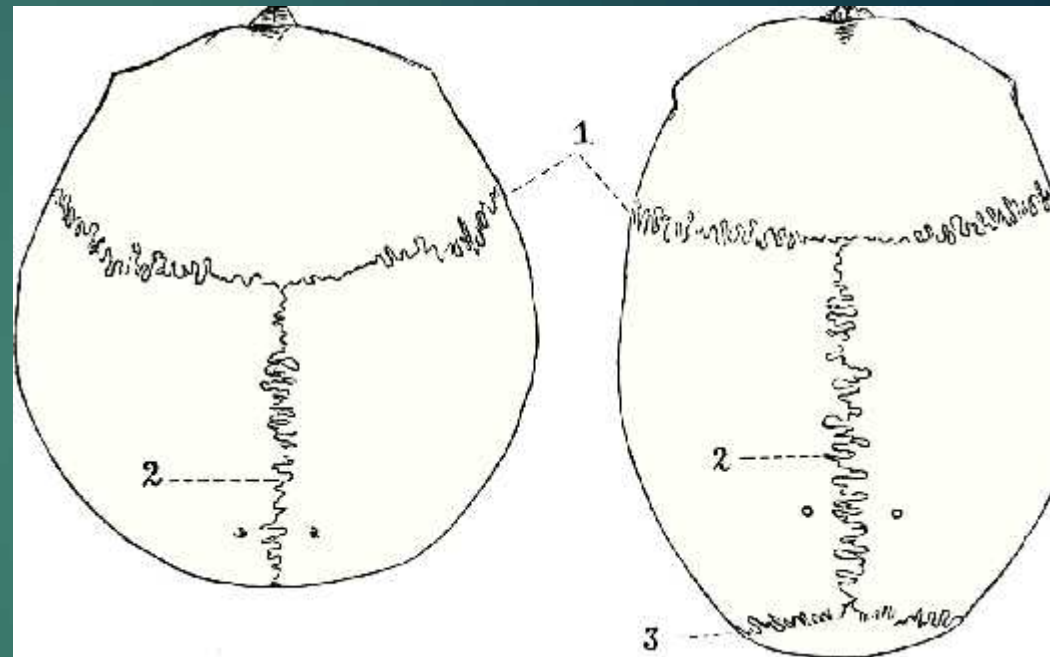
- ▶ 1-La classification fonctionnelle se base sur la mobilité des articulations
- ▶ a- Articulations immobiles: Synarthroses.
- ▶ b- Articulations semi-mobiles: Amphiarthroses.
- ▶ c- Articulations mobiles: Diarthroses.

## 2-La classification morphologique des articulations

- ▶ Elle s'effectue selon leur composition :
  - a- une articulation fibreuse est composée de tissu fibreux,
  - b- une articulation cartilagineuse est composée de cartilage hyalin ou de fibrocartilage,
  - c- une articulation synoviale est composée d'une capsule fibreuse contenant du liquide synovial.

# 1-Articulation fibreuse

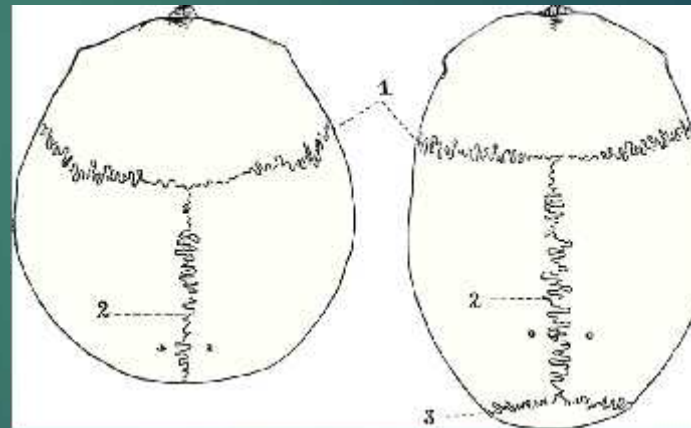
- ▶ Les os d'une articulation fibreuse sont unis par du tissu fibreux.
- ▶ Les possibilités de mouvement sont le plus souvent nulles. On rencontre la suture, la syndesmose et la gomphose.



- 1 : suture coronale ;
- 2 : suture sagittale ;
- 3 : suture lambdoïde.

# a-suture

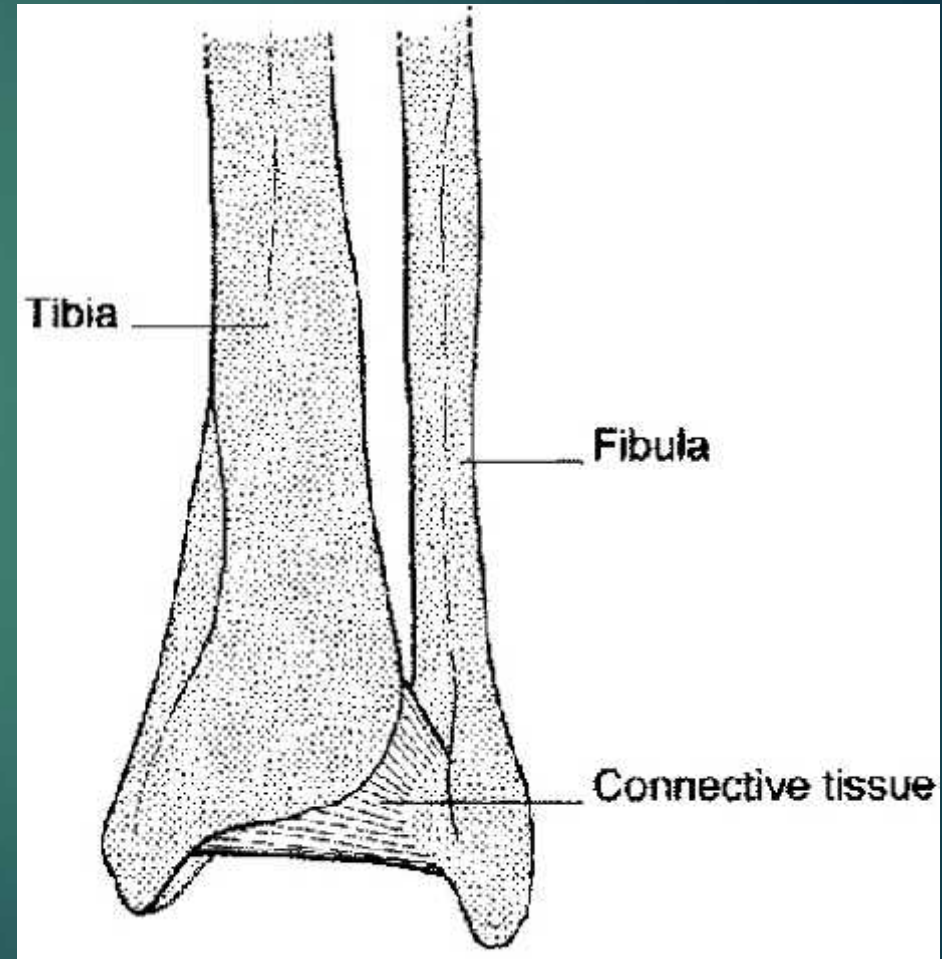
- ▶ Le tissu fibreux forme un ligament sutural immobile.
- ▶ Avec l'âge, elle a tendance à s'ossifier.
- ▶ La plupart des éléments constitutifs du crâne sont articulés de la sorte.
- ▶ On distingue les sutures *squameuses, planes et dentelées,*



1 : suture coronale ;  
2 : suture sagittale ;  
3 : suture lambdoïde.

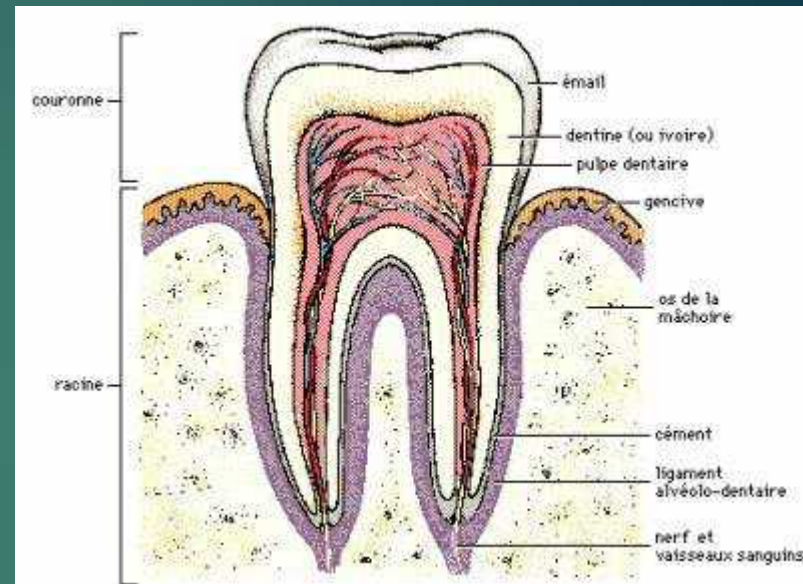
# *b-syndesmose*

- ▶ le tissu fibreux peut permettre quelques mouvements très limités.
- ▶ Ce type d'articulation est rencontré par exemple entre le [tibia](#) et la [fibula](#).



# c-gomphose

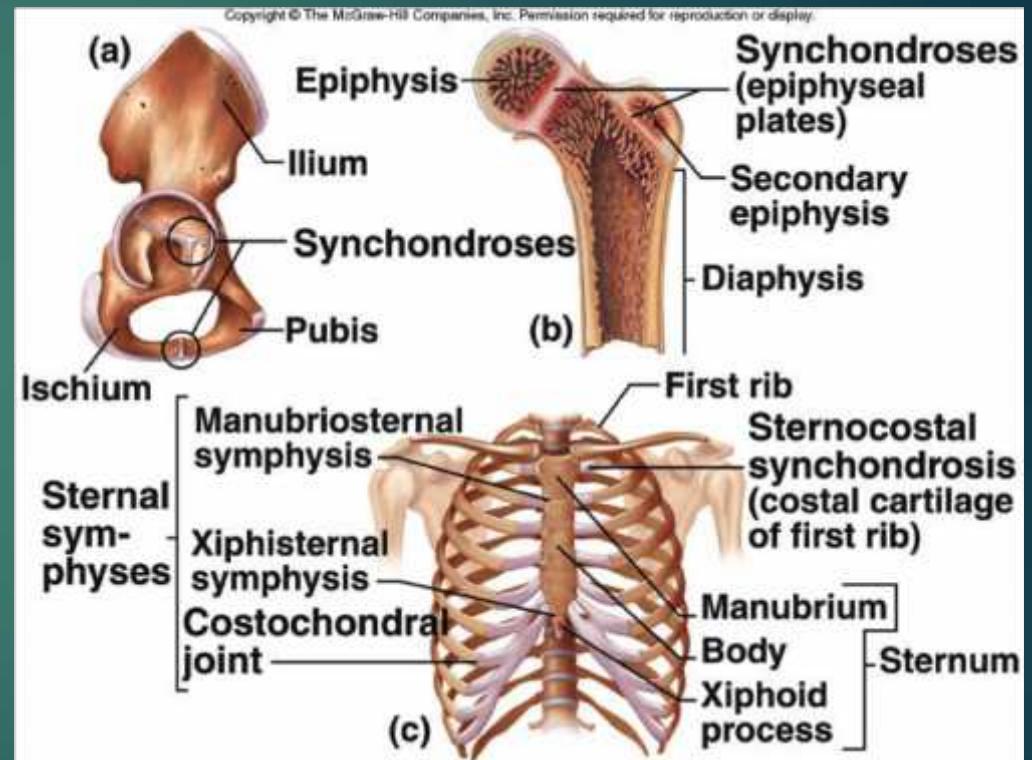
- ▶ le tissu fibreux est situé entre un os et une dent.
- ▶ Même si elle ne concerne pas seulement de l'os, elle est considérée comme une articulation.
- ▶ Ce type présente très peu de mobilité, mais a une très grande solidité.





# 2-Articulation cartilagineuse

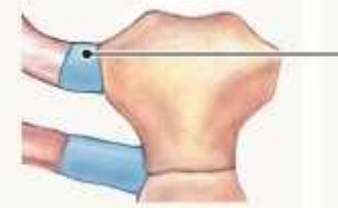
- ▶ Les éléments d'une articulation cartilagineuse sont réunis par du cartilage.
- ▶ C'est un type d'articulation peu mobile.
- ▶ On rencontre les synchondroses et les symphyses



# *a-synchondrose*

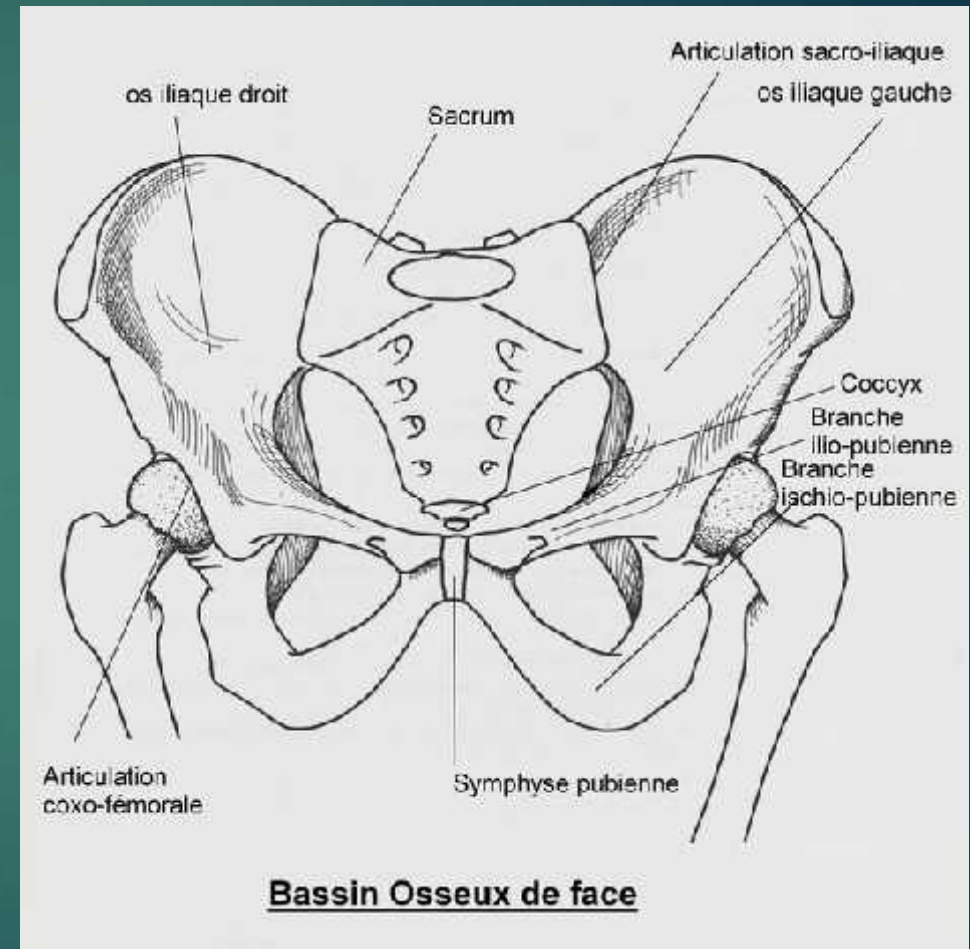
- ▶ les pièces osseuse sont réunies par du cartilage hyalin et l'articulation est immobile.
- ▶ Le cartilage est progressivement remplacé en os à l'âge adulte, ce qui aboutit à la fusion des deux pièces, appelée [synostose](#).
- ▶ Ce type d'articulation est rencontré au niveau du cartilage de conjugaison de l'[humérus](#) par exemple.

**Cartilaginous  
Synchondrosis**



# c-symphyse

- ▶ les os sont liés par du fibrocartilage, qui ne s'ossifie pas.
- ▶ Ce type d'articulation est semi-mobile.
- ▶ Par exemple, les articulations intervertébrales sont des symphyses.



# 3-Articulation synoviale

- ▶ L'articulation synoviale est le type d'articulation le plus connu, caractérisé le plus souvent par une grande mobilité.
- ▶ Elle est maintenue par des ligaments délimitant une cavité, la capsule articulaire.
- ▶ Les extrémités osseuses en contact sont recouvertes d'un cartilage hyalin.
- ▶ La cavité contient une substance visqueuse et lubrifiante, appelée synovie
- ▶ Parfois, une pièce de fibrocartilage est située entre les surfaces cartilagineuses des os ; c'est un ménisque.
- ▶ Un exemple de ce type d'articulation est le genou.

# C-classification des diarthroses

## ▶ Articulation

**sphéroïde**: énarthrose.

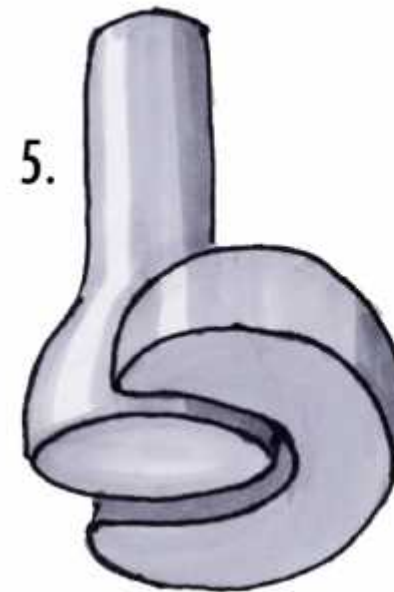
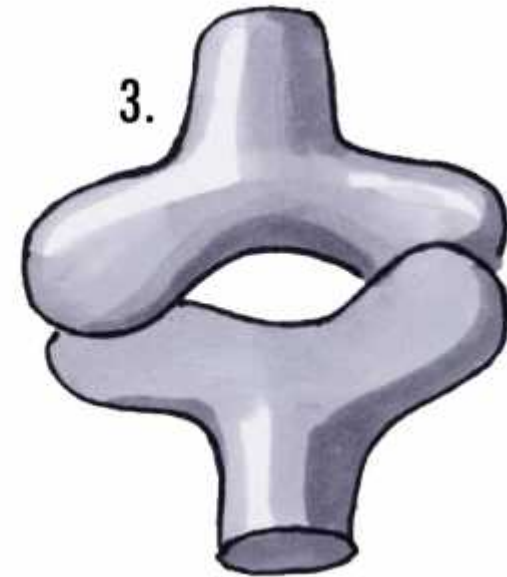
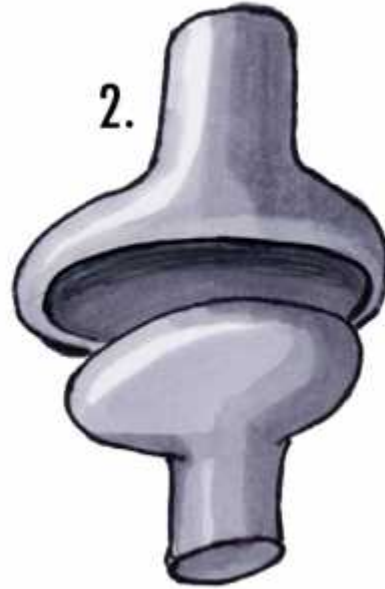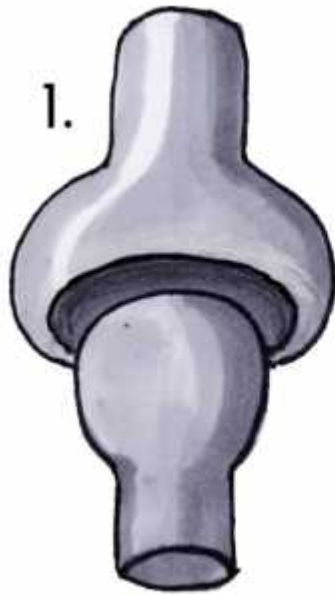▶ Articulation **ellipsoïde**:  
condylienne.

▶ Articulation **ginglyme**:  
trochléenne.

▶ Articulation **cylindrique**:  
trochoïde.

▶ Articulation **plane**:  
arthrodie.

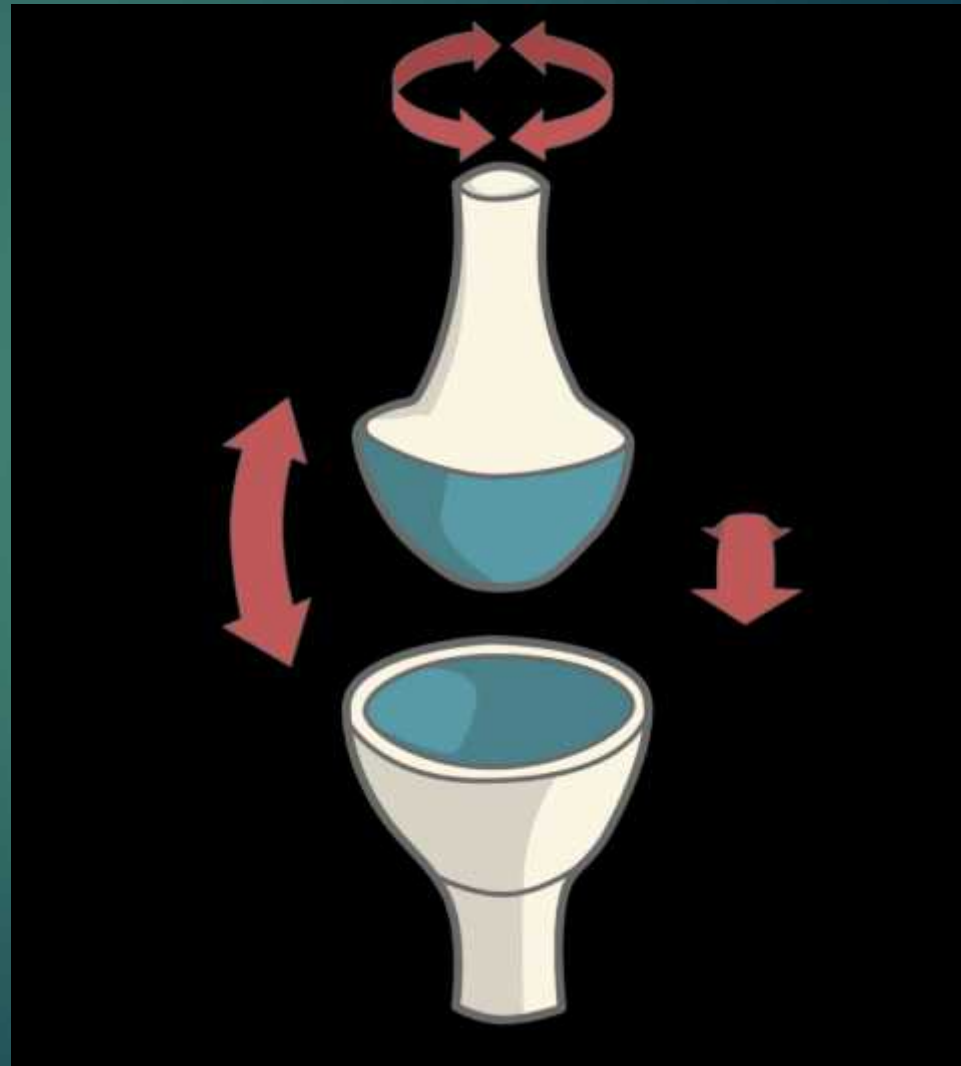
▶ Articulation **en selle**:  
emboitement  
réciproque.



Diarthroses : 1. énarthrose -  
2. condylarthrose - 3. articulation en selle - 4.  
ginglyme - 5. articulation trochoïde

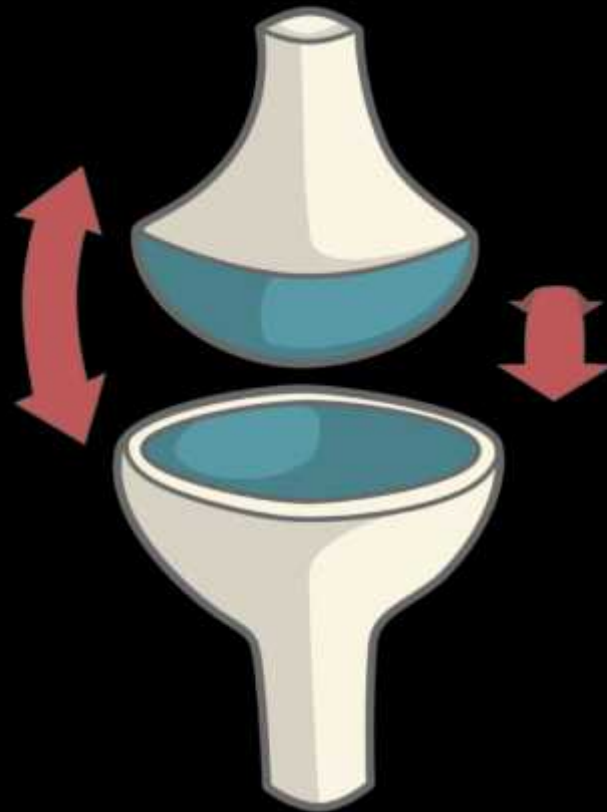
# 1-Articulation sphéroïde (*é*narthrose)

- ▶ Les surfaces articulaires sont des segments de sphère plein et creux.
- ▶ 3 axes de mobilité. (très mobiles).
- ▶ Exp: articulation scapulo-humérale



# 2-Articulation ellipsoïde (condylarthrose)


- ▶ Les surfaces articulaires sont des segments d'ellipses concave et convexe.
- ▶ 2 axes de mobilité.
- ▶ Ex.: articulation radio-carpienne.





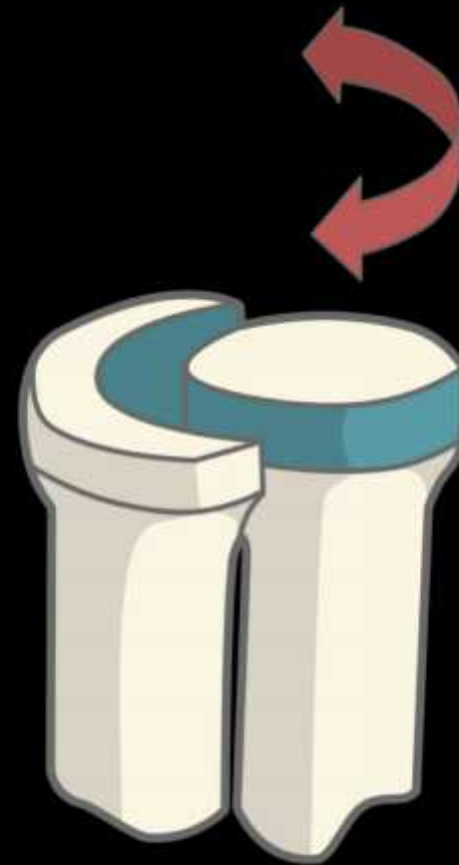# 3-ginglyme (*trochléenne*)

- ▶ Surface articulaire en forme de poulie.
- ▶ Un seul axe de mobilité.
- ▶ Ex.: articulation huméro-ulnaire.



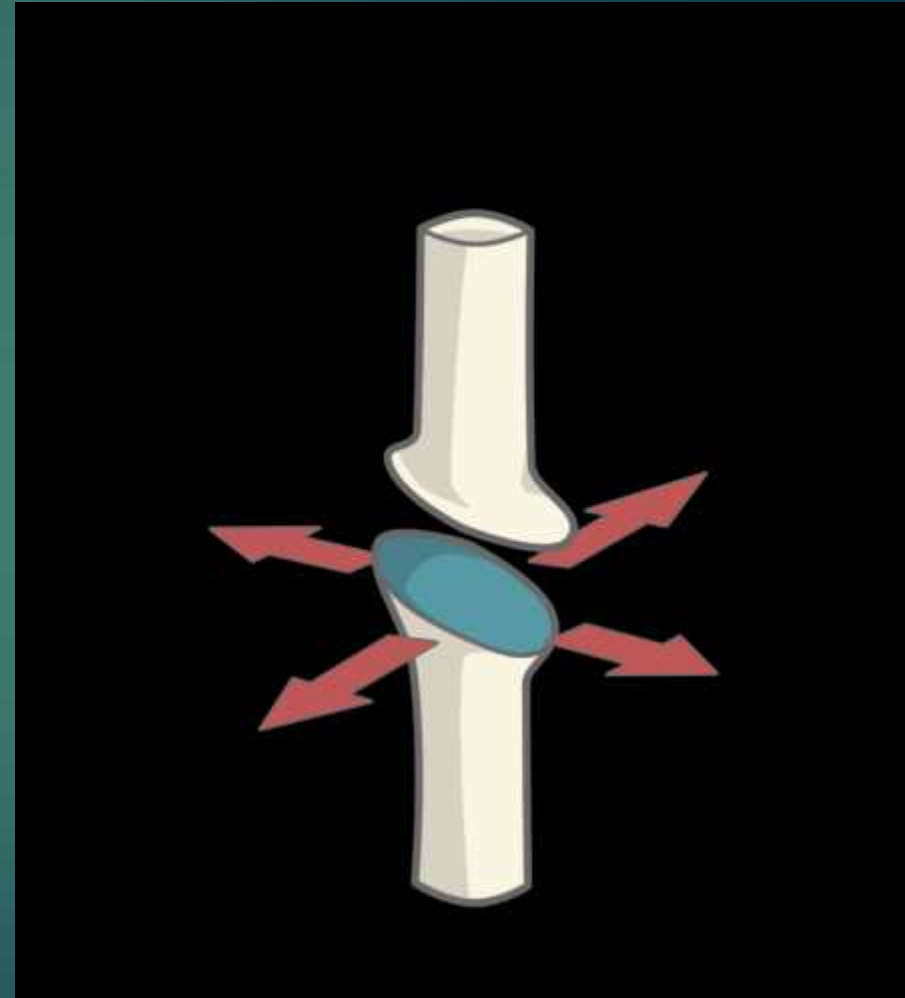
## 4-Articulation cylindrique (trochoïde):

- ▶ Surfaces articulaires cylindriques creuse et pleine.
- ▶ Un seul axe de mobilité.
- ▶ Ex.: articulation radio-ulnaire.



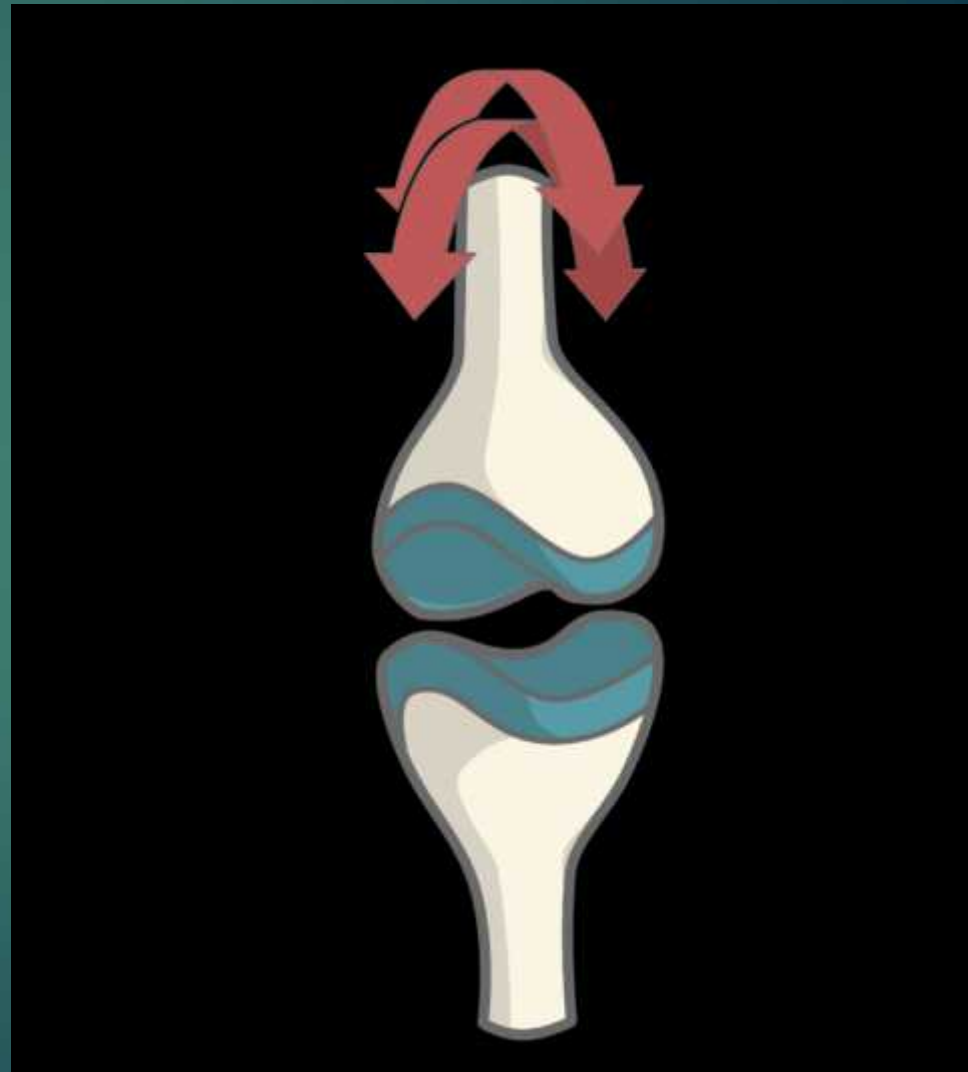
# 5-Articulation plane (arthrodie)

- ▶ Surfaces articulaires **planes**.
- ▶ **3 axes de mobilité**, mais **peu de mobilité**.
- ▶ Exp: **articulation acromio-claviculaire**, articulations du **carpe**.



# 6-par emboîtement réciproque (en selle)

- ▶ une surface est convexe dans un sens et l'autre surface est concave également, mais dans le sens perpendiculaire, seuls les mouvements d'opposition sont permis (c'est le cas de l'articulation trapézo--métacarpienne de la main).
- ▶ 2 axes de mobilité.



# D-Structure d'une articulation mobile

- ▶ **α- Le cartilage hyalin ou articulaire:**
- ▶ Il recouvre la partie des os qui sont en contact et forme une surface articulaire lisse et souple.
- ▶ Substance blanche, lisse, élastique et compressible.
- ▶ Non vascularisé, non innervé.
- ▶ Se nourrit par imbibition du liquide synovial.

## b- La capsule articulaire :

- ) C'est un manchon fibreux qui s'étend d'un os à l'autre et les maintiennent fermement.

# c-La membrane synoviale :

- ) c'est une mince membrane transparente, élastique qui sécrète le liquide synovial.

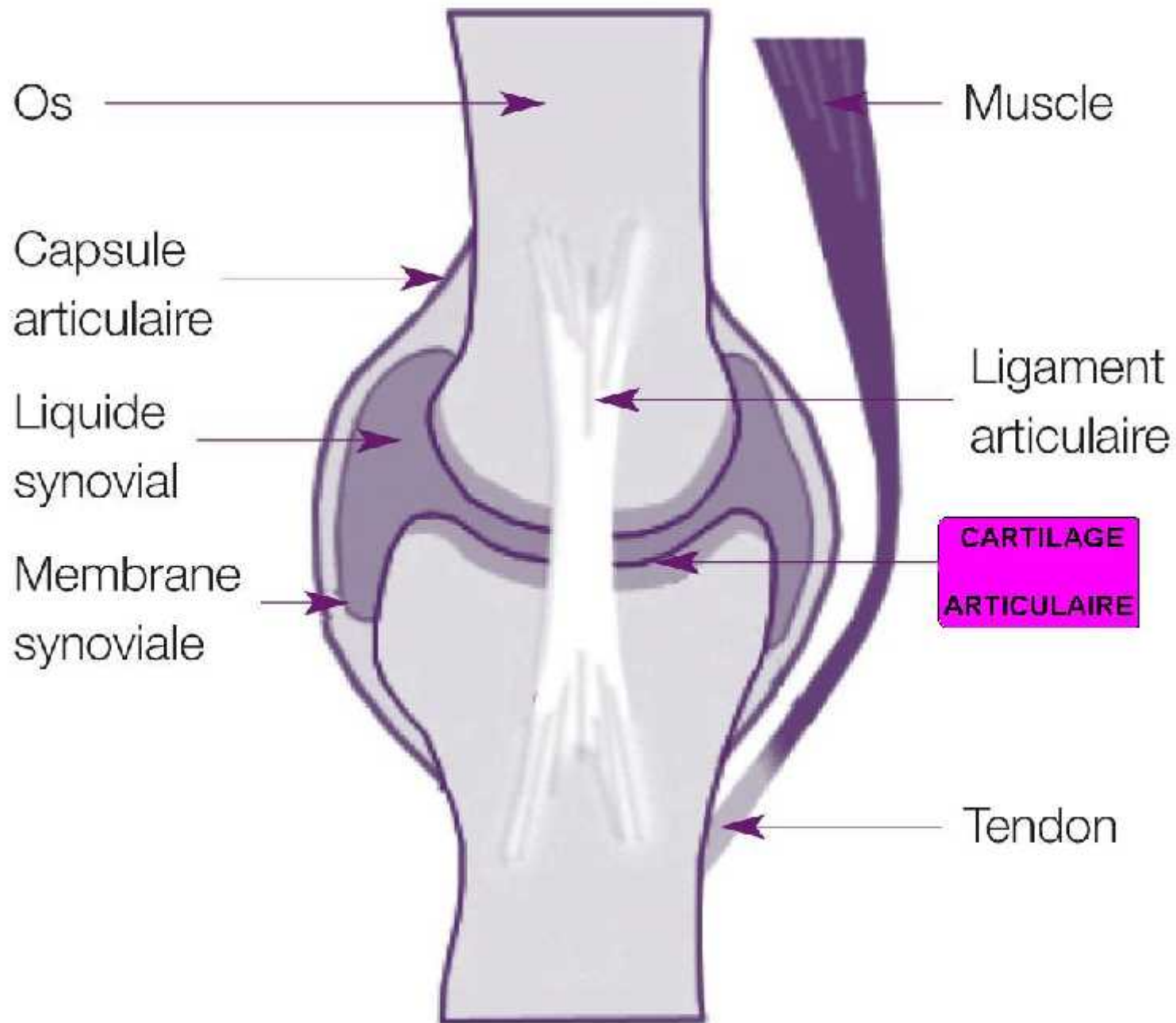
## d- Le liquide synovial ou synovie :

- )] C'est un liquide épais, gluant, lubrifiant les articulations et qui empêche les infections.
- )] Il nourrit le cartilage articulaire par imbibition



# e-Les ligaments :

- ▶ Se sont les principaux moyens d'unions de l'articulation
- ) Ce sont des bandes de tissus conjonctifs denses qui maintiennent et stabilisent l'articulation.
- ) Ils sont considérés comme des moyens d'unions passifs par rapport aux muscles qui mobilisent l'articulations et sont donc considérés comme des moyens d'union actifs.



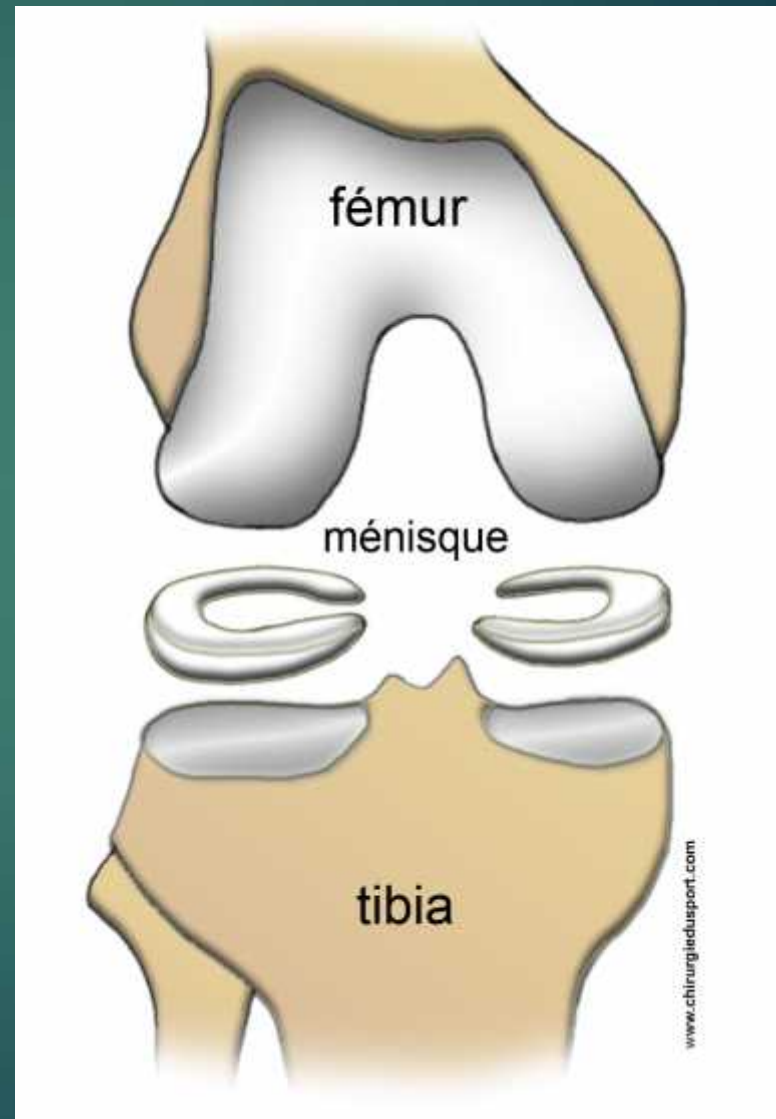
**Schéma d'une articulation mobile**

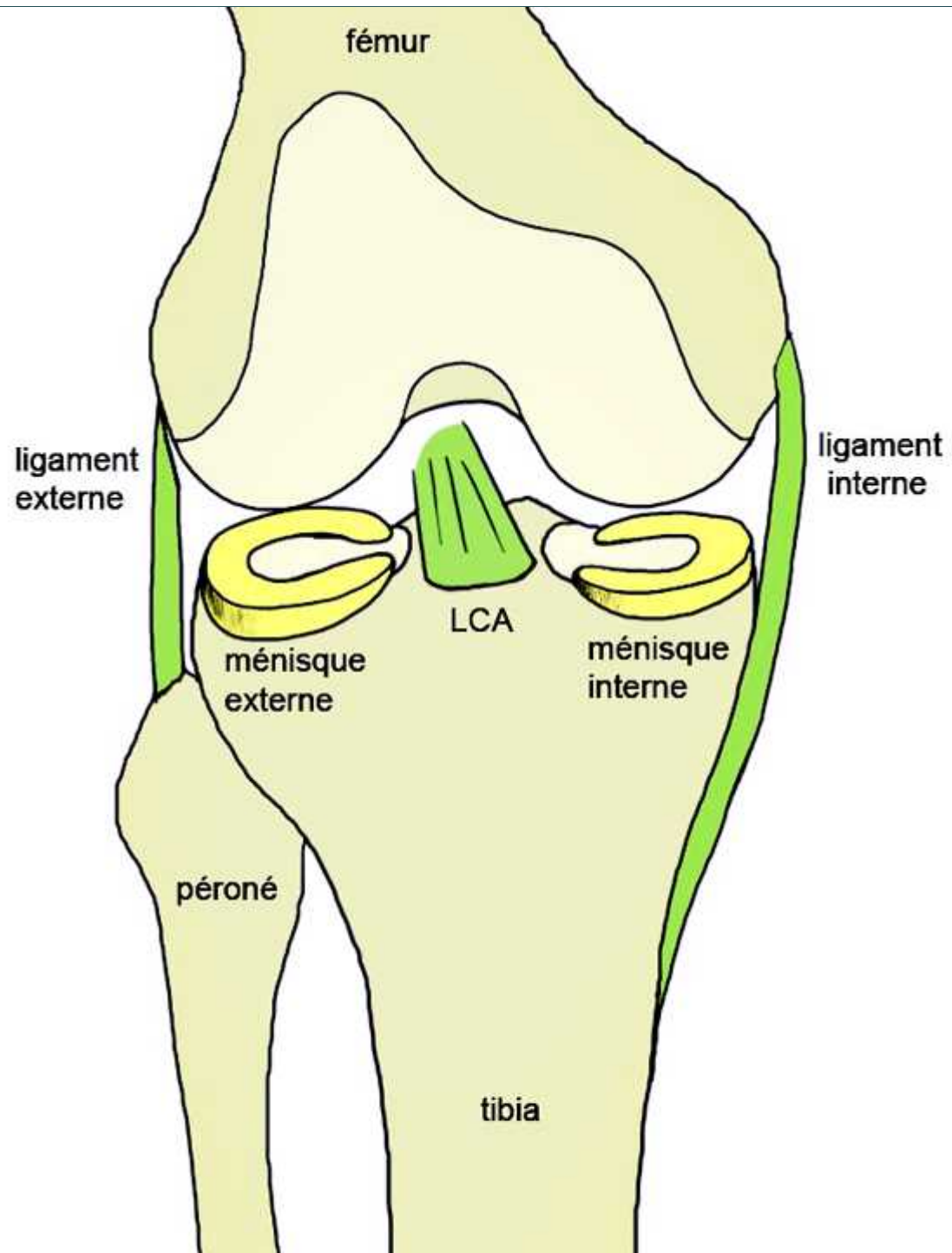
# f-Structures d'adaptation

- ▶ Ce sont des fibrocartilages qui assurent la congruence des surfaces articulaires.
- ▶ Ce sont :
  - Ménisque.
  - Bourellet (Labrum).
  - Disque.

# Ménisque

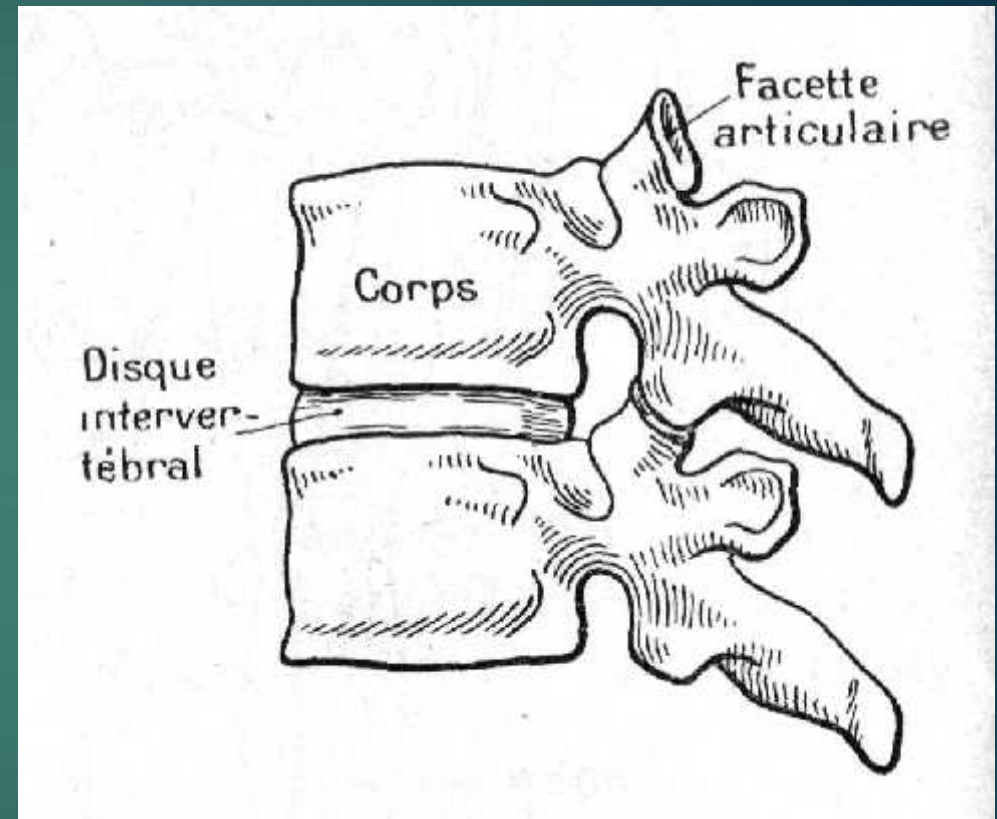
- ▶ du grec μηνίσκος « petite lune, croissant ».
- ▶ structure articulaire se présentant sous la forme d'un anneau marginal avec **2 faces libres, et une face qui adhère à la capsule articulaire**.
- ▶ C'est une structure de cartilage fibreux présente au sein de certaines articulations synoviales, comme celle du genou. Ce sont des coussinets de cartilage fibreux non recouverts de membrane synoviale, situés entre les surfaces articulaires des os et fixés à la capsule articulaire





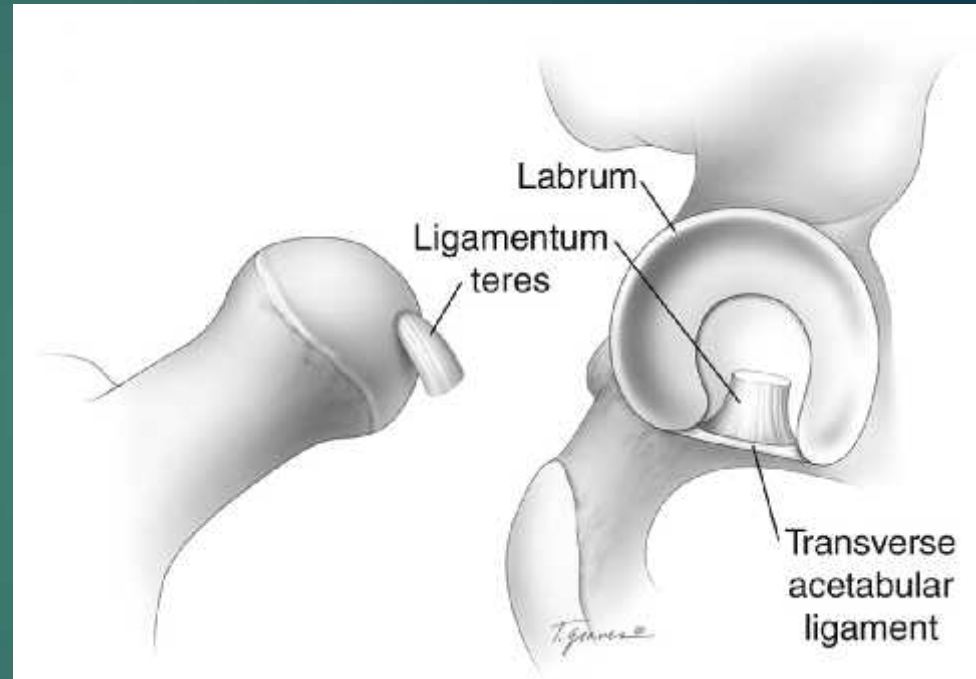
# Disque

- ▶ C'est une cloison située à l'intérieur de la cavité articulaire, et **qui adhère à la capsule par son bord périphérique**.
- ▶ Comme le ménisque c'est une structure fibro-cartilagineuse interposée entre les surfaces articulaires à la différence qu'elle se présente sous la forme d'un **anneau complet** et nom d'un croissant, de ce fait elle subdivisent la cavité articulaire d'une articulation synoviale en deux.



# Bouffrelet (labrum)

- ▶ il s'agit d'un anneau marginal triangulaire à la coupe.
- ▶ Le labrum présente **une surface libre et 2 faces adhérentes**.
- ▶ Une d'entre elles adhère à la **capsule** articulaire, l'autre adhère à une **surface** articulaire.



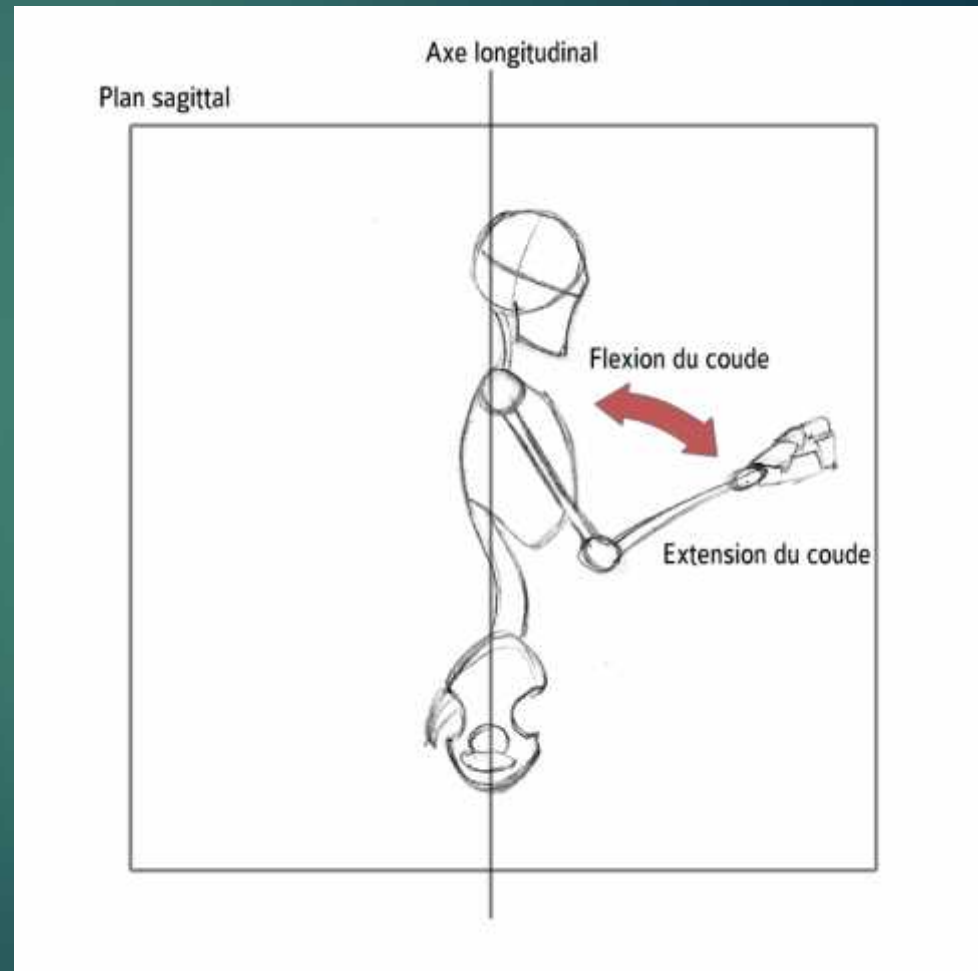
# E-Les mouvements (articulaires)

- ▶ Fonctions de la configuration des surfaces articulaires
- ▶ Résultat de un ou plusieurs muscles tirant sur un segment osseux
- ▶ Résultat des forces internes (musculaire) et externes
- ▶ S'exécute dans un plan donné et autour d'un axe donné
- ▶ Pour chaque mouvement on trouve sa réciproque ou mouvement inverse



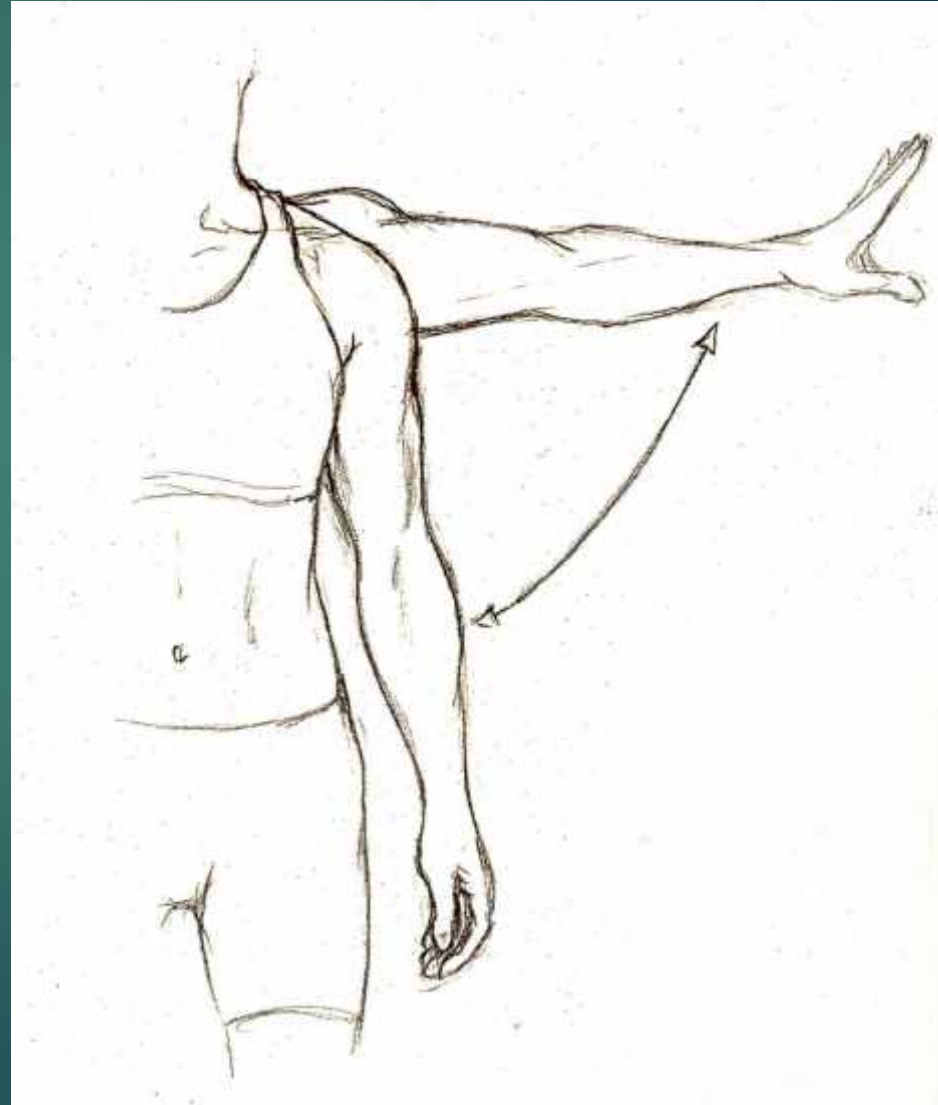
# 3 Mouvements Fondamentaux

- ▶ Flexion et Extension:
- ▶ - Mouvements dans le plan sagittal, autour de l'axe frontal
- ▶ Flexion - Un rapprochement des segments osseux (fermeture)
- ▶ Extension - Un éloignement des segments (ouverture)



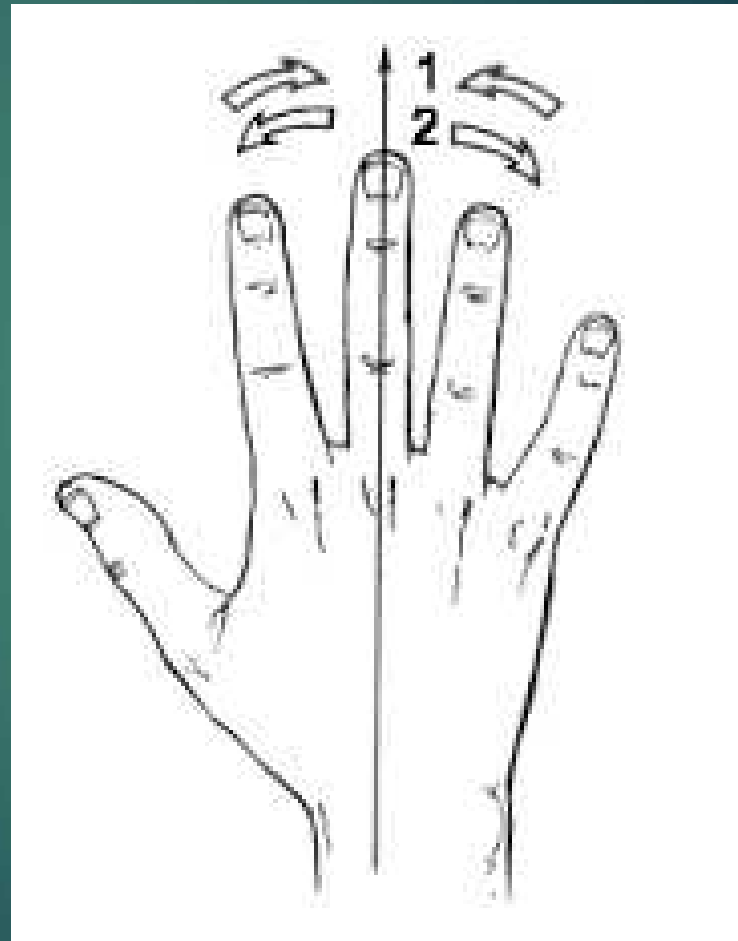
# Abduction et Adduction

- ▶ **Abduction et Adduction** - Mouvements dans le plan frontal, autour de l'axe sagittal
- ▶ **Abduction** - Éloignement des segments du plan sagittal médian (du milieu)
- ▶ **Adduction** - Rapprochement des segments



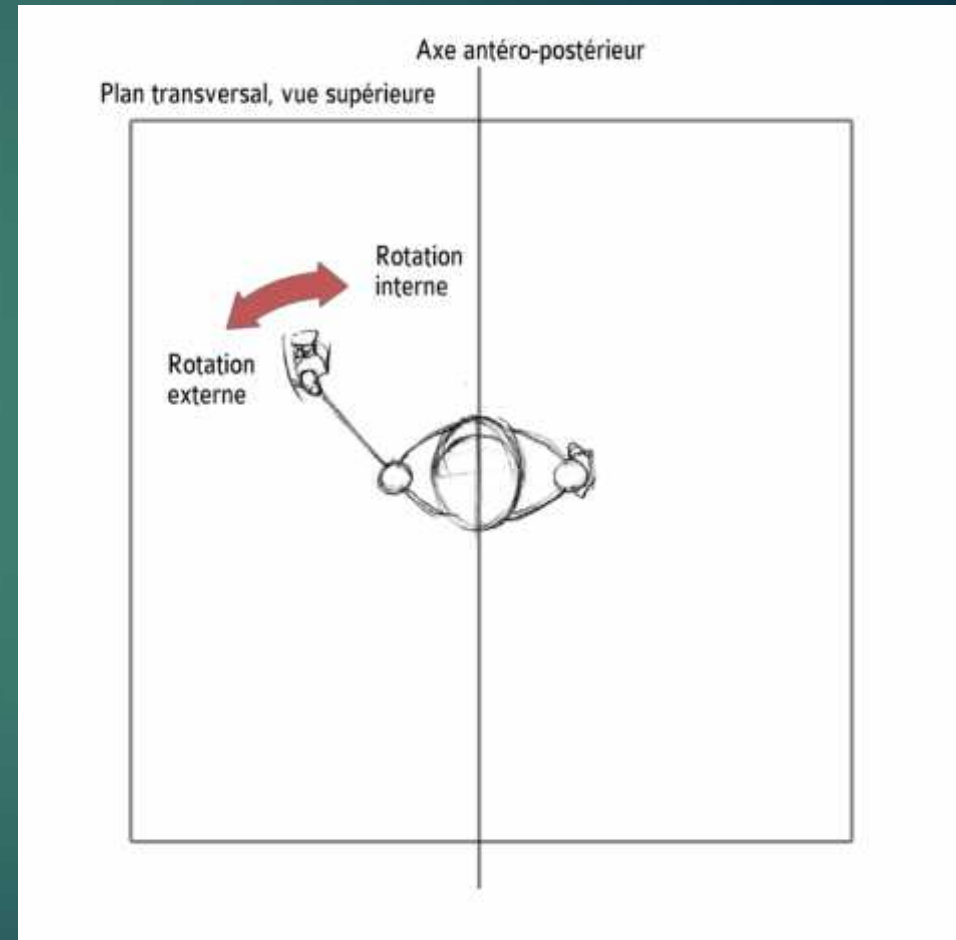
# Exceptions de l'abduction-adduction

- ▶ Définition des mouvements des doigts en fonction d'un axe de la main qui passe par le 3e doigt et ceux des orteils d'un axe du pied qui passe par le 2e orteil




# Rotation Externe et Interne

- ▶ (Pour les extrémités) ou rotation horaire et anti-horaire (les structures qui tournent autour de l'axe longitudinal médian: tête, tronc) - Mouvements de rotation s'effectuent dans le plan transversal, autour de l'axe longitudinal
- ▶ Rotation externe - Éloignement de la face antérieure du membre du plan sagittal médian (du milieu)
- ▶ Rotation interne - Rapprochement de la face antérieure du membre du plan sagittal médian
- ▶ Rotation horaire - tourner vers la droite
- ▶ Rotation anti-horaire - tourner vers la gauche



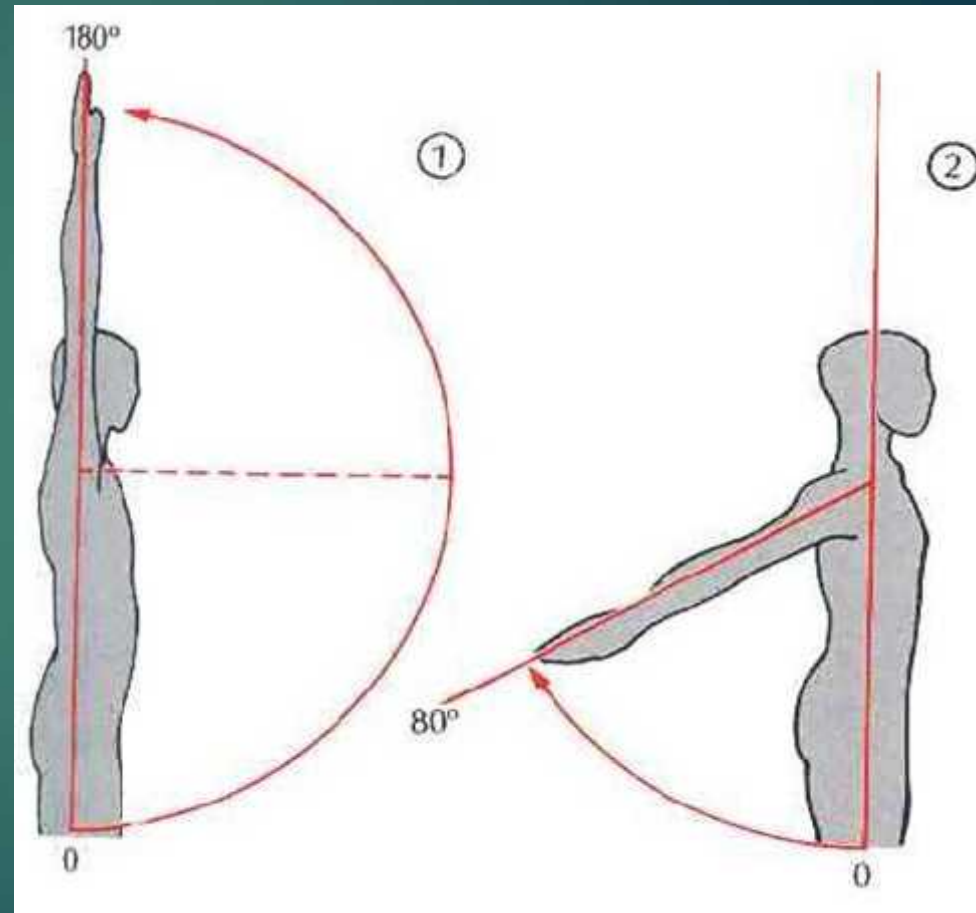
# Autres mouvements

- ▶ **Circumduction** -  
Combinaison des  
mouvements  
fondamentaux (pouce)



# suite

- ▶ **Antépulsion et rétropulsion** - Propulsion vers l'avant et vers l'arrière (mâchoire inférieure, bras, épaule)

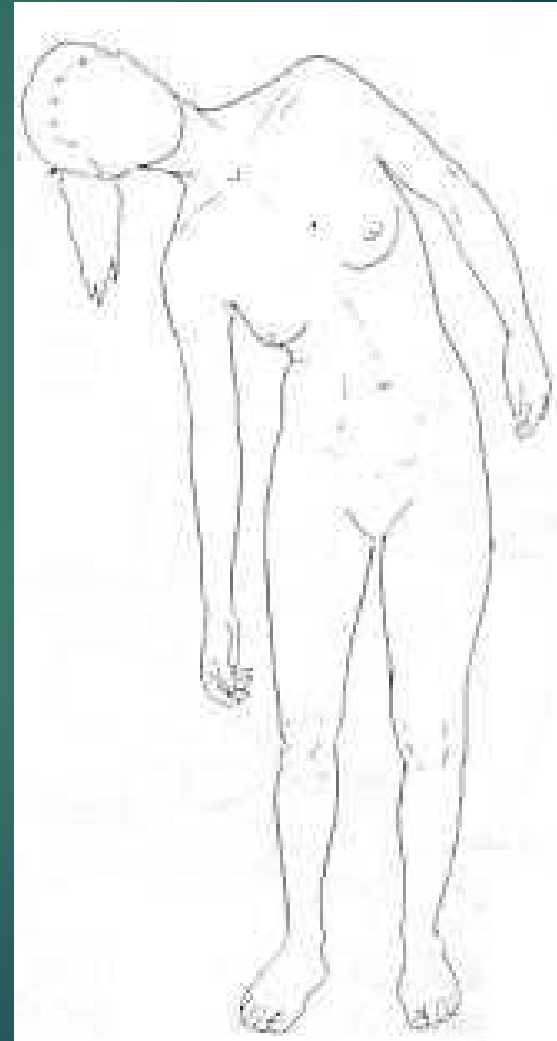


Antépulsion

rétrpulsion

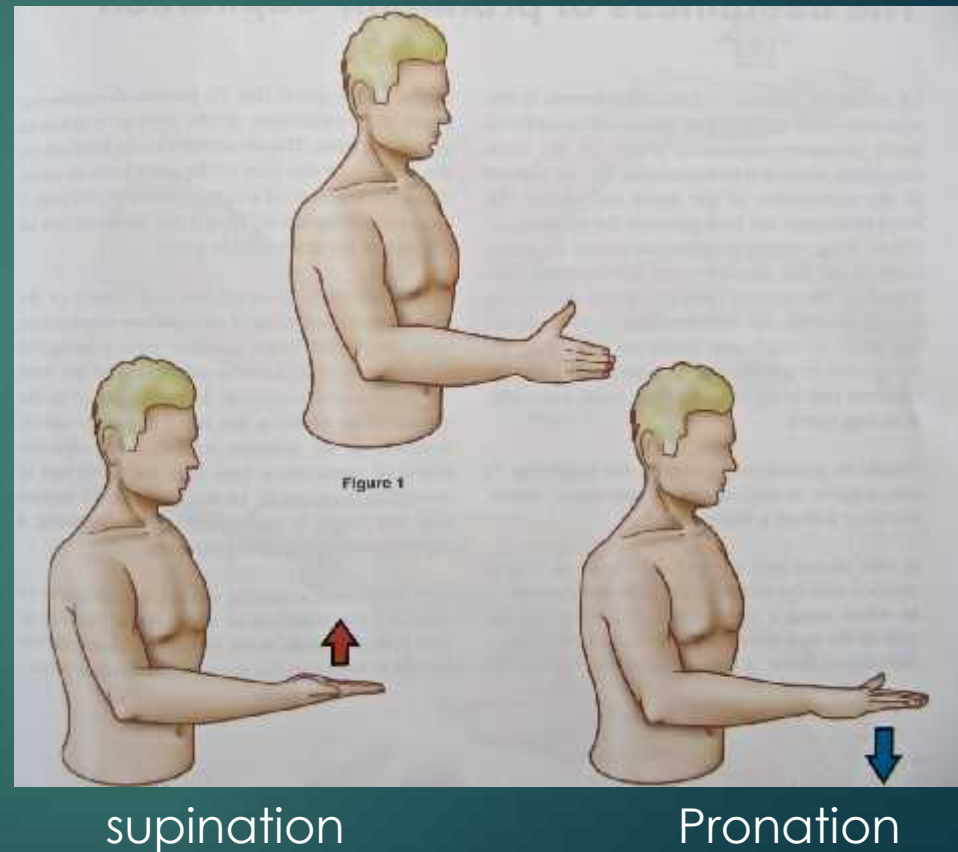
# suite

- ▶ **Inclinaison latéral** - mouvement du squelette axial dans le plan frontal (exemple; pencher la tête ou le tronc vers le côté)



# suite

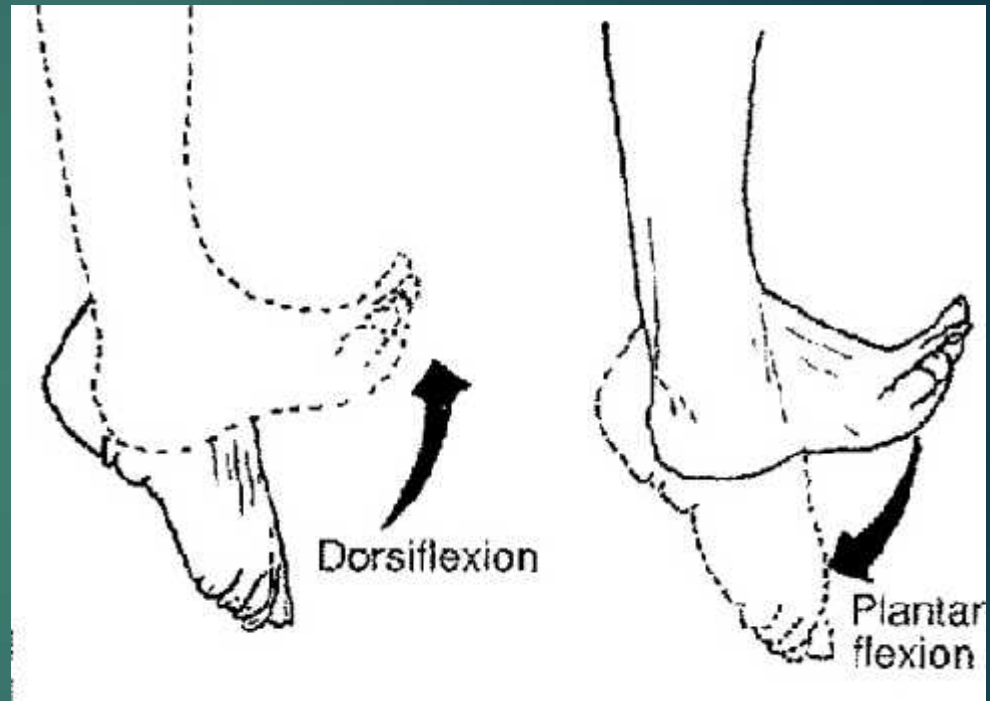
- ▶ **Pronation et supination** - Rotation interne et externe de l'avant-bras par une rotation d'un os (radius) sur son axe longitudinal





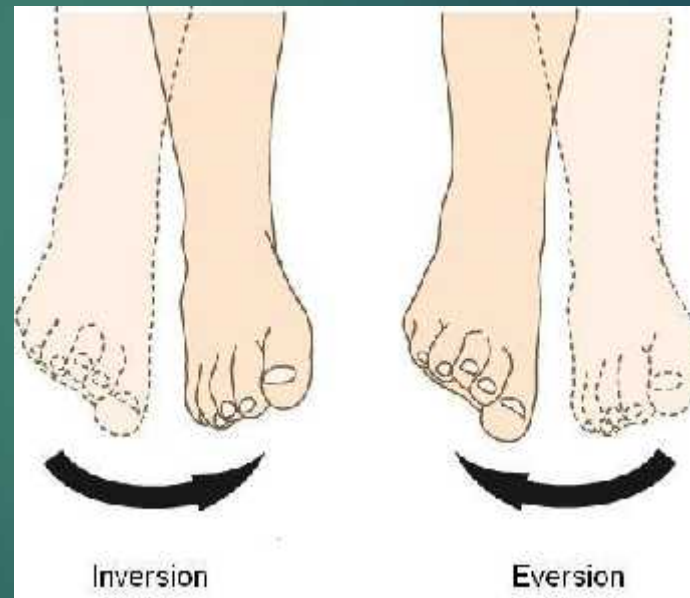
# suite

- ▶ **Dorsiflexion et flexion plantaire** - Flexion et extension au niveau de la cheville et des orteils



# suite

- ▶ **Inversion et éversion** - Adduction et Abduction de la cheville. Plus précisément, les articulations sous-astragaliennes permettent une torsion du pied en dedans et dehors (flexion plantaire + adduction + rotation interne / flexion dorsale + abduction + rotation externe)



# suite

- ▶ Antéversion et rétroversion du bassin - Penchant de bassin vers l'avant et le bas (épine iliaque antéro-supérieure pointe vers le bas) et penchant de bassin vers l'arrière et le haut (épine iliaque antéro-supérieure pointe vers le haut)

