

DEUXIEME SEMAINE DU DEVELOPPEMENT EMBRYONNAIRE

I. Généralités

A la fin de la première semaine du développement, le blastocyste, auparavant libre dans la cavité utérine, se fixe à l'épithélium utérin puis pénètre à l'intérieur de l'endomètre, réalisant ainsi la **nidation**.

Ce phénomène signe le début de la **gestation** et s'accompagne dans le même temps de la **prégastrulation** : processus désignant la formation, à partir du bouton embryonnaire, du **disque embryonnaire** à deux feuillets (ou disque **didermique**).

II. Modifications de l'organisme maternel

La nidation utérine n'est possible que dans un **endomètre préparé à recevoir l'œuf** par un **conditionnement endocrinien précis**, lequel se produit à un **moment déterminé** du cycle menstruel.

A- Structure histologique de l'endomètre

L'endomètre, tunique la plus interne de la paroi utérine, comporte :

- un **épithélium** superficiel : prismatique simple, avec deux types de cellules (ciliées et non ciliées) et supporté par une membrane basale;
- un **chorion** sous-jacent : tissu conjonctif riche en cellules et en vaisseaux (artérioles spiralées), contenant des glandes tubuleuses pelotonnées; ces dernières apparaissent comme des invaginations de l'épithélium superficiel.

B- Variations cycliques de cette structure

A chaque cycle, après l'ovulation (c'est à dire en phase lutéale : J15 - J28), l'action combinée des œstrogènes et de la progestérone provoque la succession des phases suivantes :

1) Phase de transformation glandulaire (J15 - J19)

Le développement des glandes utérines s'accroît, les artérioles spiralées sont plus nombreuses et le chorion, dont l'épaisseur augmente, devient légèrement œdémateux.

2) Phase d'œdème du chorion (J20 - J21)

L'œdème du chorion a atteint son maximum.

3) Phase de sécrétion (J22 - J27)

Les glandes utérines sont devenues pelotonnées et sinueuses et leur sécrétion est abondante. Au niveau du chorion, on assiste à un gonflement des cellules, en particulier autour des vaisseaux qui se multiplient, se dilatent et deviennent turgescents.

C- La nidation se produit pendant la phase d'œdème du chorion

C'est en effet cette phase là : J20 - J21 du cycle menstruel (ou J6 - J7 du développement embryonnaire), qui est la plus propice à l'**implantation** de l'œuf dans l'endomètre. Le blastocyste est alors formé et peut prendre contact avec l'endomètre.

S'il y a nidation, le cycle endométrial ne se poursuit pas et l'endomètre sera maintenu dans cet état (œdème du chorion) sous l'influence de la sécrétion hormonale (progestérone) du **corps jaune** puis du **placenta**.

N.B. : Durant cette deuxième semaine, soulignons qu'il n'y a toujours **aucun signe clinique** permettant de faire le diagnostic de grossesse. *C'est pourquoi, il faut toujours, lorsqu'une femme est en période d'activité génitale, penser à la possibilité d'une grossesse débutante pendant la deuxième moitié du cycle menstruel (c'est à dire les deux semaines qui suivent l'ovulation) et éviter les examens radiologiques, si cela est possible.* D'un point de vue biologique, des méthodes très sensibles (radio-immunologiques), permettent de déceler, dès ce stade très précoce, les premières sécrétions **d'HCG** (Hormone gonadotrophine chorionique) : hormone d'origine trophoblastique (Voir III.C-3).

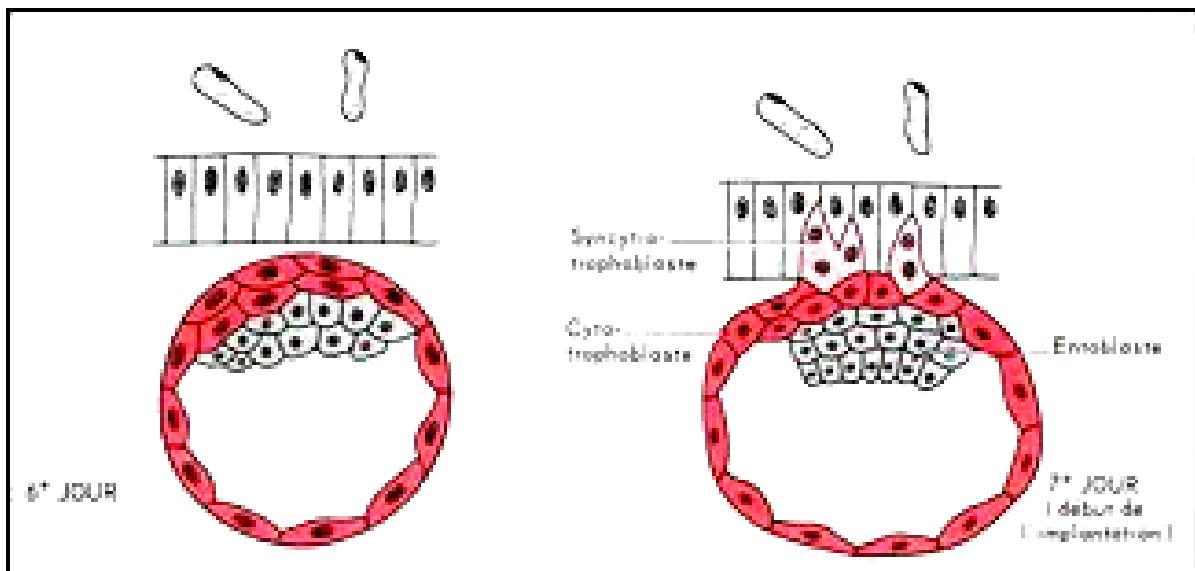
III. Déroulement de la nidation

La nidation, qui a lieu le plus souvent dans la partie haute de l'utérus, consiste en l'érosion de l'endomètre par le blastocyste qui y pénètre en entier, et comporte les étapes suivantes :

A- Fixation à l'endomètre

Vers le 6^{ème} jour, le blastocyste, qui s'est débarrassé de la zone pellucide, entre en contact **par son pôle embryonnaire** avec l'épithélium de l'endomètre. Après une phase d'adhérence entre les cellules, les cellules trophoblastiques :

- émettent des expansions (microvillosités) entre les cellules épithéliales qu'elles dissocient puis détruisent grâce à leurs enzymes;
- provoquent, par la suite, la rupture de la membrane basale et pénètrent dans le chorion où :
 - elles prolifèrent activement par mitoses;
 - elles perdent leur aspect pavimenteux, deviennent plus volumineuses et irrégulièrement polyédriques.

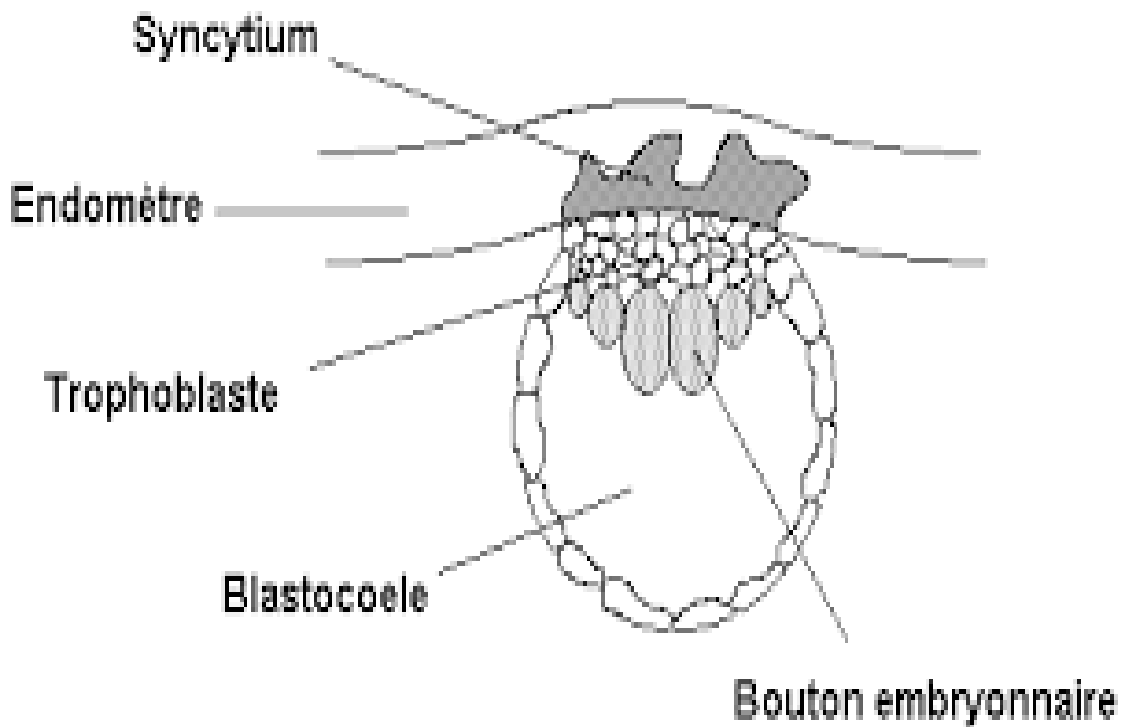


B- Invasion de l'endomètre

A partir du 7^{ème} jour, les cellules trophoblastiques, ayant traversé l'épithélium utérin, s'organisent en deux couches :

- une couche interne constituée de cellules bien individualisées : le **cytotrophoblaste**;
- une couche externe, résultant de la fusion des cellules produites par le cytotrophoblaste et constituant une masse irrégulière plurinucléaire : le **syncytiotrophoblaste**.

Le syncytiotrophoblaste est un tissu très actif qui prolifère rapidement et qui a la propriété de lyser les tissus endométriaux (enzymes protéolytiques). Il va donc pénétrer dans l'endomètre et entraîner avec lui l'ensemble de l'œuf.



1) A la fin du neuvième jour

Du fait de la première poussée trophoblastique, **tout l'œuf a pénétré dans l'endomètre**. La brèche utérine secondaire à cette pénétration est obturée par un **bouchon de fibrine**.

Au sein du syncytiotrophoblaste qui continue à proliférer, apparaissent des vacuoles intracytoplasmiques, dont la confluence donnera par la suite les **espaces lacunaires** (ceux-ci contiennent des hématies provenant des vaisseaux de l'endomètre qui ont été érodés par le syncytiotrophoblaste).

2) Au 11^{ème}-12^{ème} jour

Les lacunes s'agrandissent et communiquent entre elles. Une deuxième "poussée trophoblastique" va permettre **l'invasion des vaisseaux issus du myomètre** : les cellules syncytiotrophoblastiques pénètrent plus profondément dans le stroma et érodent de plus en plus les parois endothéliales de capillaires sinusoides maternelles.

A un certain moment, les espaces lacunaires se retrouvent en communication ouverte avec les vaisseaux de l'endomètre : c'est le début de la **circulation utéro-lacunaire**.

3) A partir du treizième jour

Le syncytiotrophoblaste émet des travées radiaires qui poursuivent l'invasion de l'endomètre, entraînant avec elles, des cellules du cytotrophoblaste. Ces travées trophoblastiques constituent des formations villoses dites **villosités trophoblastiques primaires**.

N.B. : *C'est à ce stade que l'épithélium de l'endomètre se reconstitue et recouvre la brèche comblée par le bouchon fibrineux. Il peut alors se produire une petite hémorragie qui risque d'être confondue avec la menstruation (la date coïncide : 28^{ème} jour du cycle menstruel) : la grossesse passerait alors inaperçue.*

C- Conséquences de la nidation

1) Réaction déciduale

Lors de la pénétration de l'œuf, les cellules du stroma deviennent volumineuses, se chargent en glycogène et en lipides : elles prennent alors le nom de **cellules déciduales**. Cette réaction commence à proximité de la zone d'implantation et va se poursuivre de proche en proche, s'étendant en une semaine à toute la muqueuse utérine.

Ainsi, à la fin de la deuxième semaine, la réaction déciduale intéresse tout l'endomètre dans lequel on distingue trois zones appelées "décidues" ou **caduques** :

- la *caduque basilaire* : entre l'œuf et la paroi utérine;
- la *caduque ovulaire* ou *réfléchie* entre l'œuf et la cavité utérine;
- la *caduque pariétale* pour le reste de l'endomètre.

2) Formation de l'unité foeto-placentaire

L'implantation assure l'isolement de l'embryon du milieu extérieur et la création d'une synergie entre la mère et le fœtus au sein d'un ensemble appelé, ultérieurement, **unité foeto-placentaire**.

3) Transformation du corps jaune

La HCG est sécrétée par le trophoblaste et peut être détectée (surtout sa fraction β) dans le plasma dix jours après la fécondation (24^{ème} jour du cycle). Elle transforme le corps jaune progestatif en **corps jaune gestatif** dont l'activité hormonale permet le maintien et la progression de la grossesse.

Notons qu'à partir du 4^{ème} mois de la gestation, l'activité du corps jaune est relayée par celle du placenta.

D- Anomalies de la nidation

1) Inhibition de la nidation

a. Qualité de l'embryon

L'embryon peut être inapte à la nidation pour plusieurs raisons :

- anomalies morphologiques provenant d'une segmentation irrégulière ou d'une fragmentation des blastomères;
- anomalies chromosomiques.

b. Etat de l'endomètre

La muqueuse utérine peut être inapte à recevoir un blastocyste, dans plusieurs types de circonstances:

- Imprégnation hormonale inadéquate (Insuffisance lutéale) ou déficit des récepteurs hormonaux;
- Hypotrophie utérine, surtout d'origine vasculaire;
- Certaines malformations utérines;
- Etats pathologiques de l'endomètre (endométrite, etc.);

- Hémorragie provoquée par l'activité anarchique d'un syncytiotrophoblaste qui peut rencontrer un gros vaisseau.

2) Sièges ectopiques

En général, la nidation intéresse le tiers supérieur ou le tiers moyen de la paroi utérine (face postérieure). Parfois (2 à 3 %), l'implantation est **ectopique** du fait d'une anomalie de la migration tubaire.

Il peut ainsi s'agir ainsi d'une implantation :

a. Extra-utérine

Elle intéresse le plus souvent la trompe de Fallope (**grossesse tubaire**) mais aussi parfois l'ovaire (grossesse ovarienne) ou un endroit quelconque de la cavité abdominale (le plus souvent, le cul-de-sac de Douglas : grossesse abdominale). Ce type d'implantation entraîne habituellement la mort de l'embryon et une hémorragie sévère chez la mère au cours du deuxième mois de grossesse (par rupture tubaire par exemple).

b. Intra-utérine (implantation basse)

Le blastocyste peut s'implanter au niveau du segment inférieur, près de l'orifice interne du col utérin. Le placenta recouvrera alors cet orifice (**placenta praevia**) entraînant des hémorragies sévères au cours de la deuxième partie de la grossesse ainsi qu'au cours de l'accouchement.

IV. Transformation du blastocyste

Rappelons que cette transformation intervient en même temps que s'effectue la nidation.

A- Transformation du bouton embryonnaire en disque embryonnaire

1) Sixième et septième jours

A la fin de la première semaine et au début de la deuxième semaine, certaines cellules du bouton embryonnaire s'individualisent pour former une couche cellulaire aplatie en bordure de la cavité du blastocyste. Cette couche va constituer le premier feuillet de l'embryon ou **endoblaste**.

2) Huitième jour

Le reste du bouton embryonnaire se différencie. Au contact de l'endoblaste apparaît une couche de cellules cylindriques hautes, régulièrement disposées, qui constitue le deuxième feuillet embryonnaire : l'**ectoblaste (primaire)**. L'ensemble des deux feuillets constitue le **disque embryonnaire didermique**.

L'ectoblaste primaire reste séparé du trophoblaste par une cavité qui, en s'agrandissant, devient la **cavité amniotique**. En même temps, à la face interne du trophoblaste apparaissent quelques cellules aplaties, les **amnioblastes**, qui constituent l'**amnios**.

3) Neuvième et dixième jours

La surface interne du cytotrophoblaste donne naissance, en périphérie du blastocèle, à de petites cellules étoilées formant le **mésenchyme** (extra-embryonnaire) et tapissé par des cellules probablement d'origine endoblastique formant : la **membrane de Heuser** formant une couche continue qui s'unit à chaque extrémité du feuillet endoblastique.

La **membrane de Heuser**, isole au sein du blastocèle une cavité : le **lécithocèle primaire**.

B- Evolution du mésenchyme extra-embryonnaire

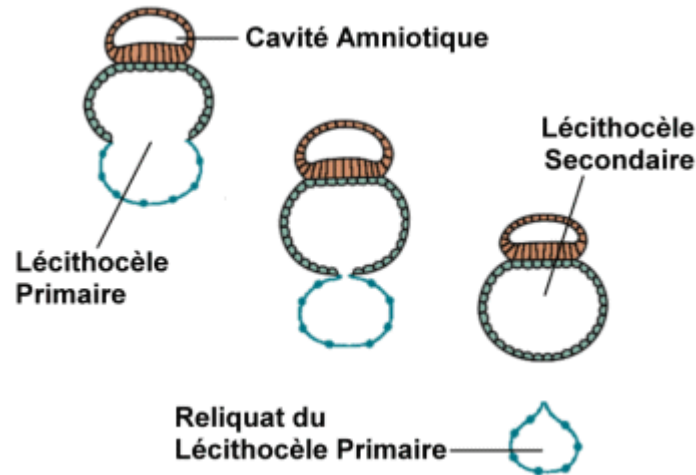
1) Du onzième au douzième jour de développement

Le mésenchyme extra-embryonnaire, tissu conjonctif lâche, continue à proliférer et se creuse de cavités, rapidement confluentes en une cavité unique : le **cœlome externe** (ou extra-embryonnaire). Ce dernier va donc entourer le lécithocèle et la cavité amniotique, sauf à

l'endroit où le mésenchyme extra-embryonnaire va former la connexion entre le disque embryonnaire et le trophoblaste pédicule embryonnaire.

2) Treizième jour du développement

Le feuillet endoblastique prolifère à chacune de ses extrémités et va venir border toute la cavité du **lécithocèle primaire** qui devient le **lécithocèle secondaire**, beaucoup plus petit. Pendant ce temps, d'importants fragments de la **membrane de Heuser** sont éliminés (ils peuvent être à l'origine des **kystes exo-cœlomiques** que l'on trouve fréquemment dans le cœlome externe).



En définitive, le mésenchyme extra-embryonnaire se condense en 4 contingents :

- une couche appliquée sur la face interne du cytotrophoblaste : la **plaque chorale** (ou lame chorale). L'ensemble (syncytiotrophoblaste-cytotrophoblaste-mésenchyme extra-embryonnaire) constitue le **chorion**;
- une couche appliquée sur la face externe du lécithocèle secondaire : le **mésenchyme extra-embryonnaire splanchnique** (ou **splanchnopleure** ou lame ombilicale);
- une couche appliquée sur la face externe de la cavité amniotique : le **mésenchyme extra-embryonnaire somatique** (ou **somatopleure** ou lame amniotique);
- un massif cellulaire situé entre le cytotrophoblaste et la cavité amniotique : le **pédicule embryonnaire** (lequel deviendra, avec le développement ultérieur d'un axe vasculaire, le cordon ombilical). Il assure la liaison entre le trophoblaste et l'ensemble du disque embryonnaire et des cavités annexes.

V. Conclusion

On est donc passé du stade de **blastocyste libre** au stade d'**œuf implanté**. Ce dernier présente une **structure complexe** constituée par :

A- La sphère chorale (ou chorion)

Elle désigne une sphère creuse composée du trophoblaste (syncytio- et cyto-) et du mésenchyme extra-embryonnaire (qui tapisse le cytotrophoblaste en dedans).

B- La cavité amniotique et le lécithocèle secondaire

Ces éléments désignent deux demi-sphères creuses accolées :

- situées à l'intérieur de la sphère chorale et séparées d'elle par la cavité du cœlome extra-embryonnaire.

- tapissées en dehors de mésenchyme extra-embryonnaire (somatopleurale et splanchnopleurale).

Dans leur zone d'accolement, ces deux demi-sphères forment le disque embryonnaire constitué à ce stade par deux feuillettes (disque didermique) :

- l'ectoblaste : formant le plancher de la cavité amniotique;
- l'endoblaste : constituant la paroi du lécithocèle secondaire.

C- Le pédicule embryonnaire

Il relie, par le biais d'un massif de mésenchyme extra-embryonnaire, l'ensemble des éléments contenus dans la sphère chorale à cette dernière.

N.B. : On appelle **annexes embryonnaires** toutes les parties de l'œuf qui n'entrent pas, à proprement parler, dans la constitution de l'embryon, à savoir :

- le **trophoblaste** (cyto- et syncytio-);
- l'**amnios**;
- le **lecithocèle secondaire**;
- l'ensemble du **mésenchyme extra-embryonnaire**.

Date	Déroulement de la nidation	Transformations du blastocyste
J6	Fixation à l'endomètre	
J7	Début de l'invasion de l'endomètre	Apparition de l'endoblaste
J8		Apparition de l'ectoblaste primaire Apparition de la cavité amniotique
J9	Tout l'œuf a pénétré dans l'endomètre Formation des espaces lacunaires	Apparition du mésenchyme Apparition de la membrane de Heuser Apparition du lécithocèle I
J11	Début de la circulation utéro-lacunaire	Formation du cœlome externe
J13	Apparition des villosités trophoblastiques primaires	Formation du lécithocèle II Elimination de la membrane de Heuser

Calendrier de la deuxième semaine

Questions à Réponse Ouverte Courte

- 1) Citez les deux phénomènes essentiels que l'on observe pendant la deuxième semaine du développement embryonnaire.
- 2) Quelle période du cycle menstruel est la plus favorable à la nidation ?
- 3) Définissez le syncytiotrophoblaste et expliquez son rôle fondamental.
- 4) Expliquez la "réaction déciduale".
- 5) Décrire brièvement l'aspect de l'embryon à la fin de la deuxième semaine.

Questions à Choix Multiple

1. La deuxième semaine du développement embryonnaire :

- A) se caractérise par le phénomène de la gastrulation
- B) aboutit à la formation du feuillet didermique
- C) signe le début des échanges sanguins entre la mère et l'embryon
- D) se caractérise par un phénomène de la pré-gastrulation
- E) aucune des réponses précédentes n'est juste

2. La nidation :

- A) se définit par l'implantation de l'œuf dans la couche la plus interne de la paroi utérine
- B) survient, le plus favorablement, pendant la phase d'œdème du chorion utérin
- C) a normalement lieu dans la partie haute de l'utérus
- D) survient le plus favorablement pendant la phase de prolifération du cycle menstruel
- E) aucune des réponses précédentes n'est juste

3. Au huitième jour du développement embryonnaire :

- A) le feuillet didermique : ectoblaste-entoblaste se forme
- B) le cœlome externe est apparu
- C) la membrane de Heuser est éliminée
- D) formation du lecithocèle secondaire
- E) formation des villosités primaires

4. Au neuvième jour du développement embryonnaire :

- A) la "poussée trophoblastique" a atteint les vaisseaux issus du myomètre
- B) la moitié seulement de l'œuf a pénétré dans l'endomètre
- C) le syncytiotrophoblaste se creuse de lacunes
- D) l'embryon est tri-dermique
- E) formation du cœlome extra-embryonnaire

5. Le diagnostic de grossesse, pendant la deuxième semaine du développement embryonnaire :

- A) est impossible
- B) repose sur les signes cliniques de la grossesse
- C) est possible grâce aux dosages urinaires de HCG
- D) est possible grâce au dosage sanguin de la progestérone et œstrogènes
- E) aucune des réponses précédentes n'est juste