

# LE NERF RADIAL

## I. Définition :

Volumineuse branche terminale du plexus brachial de territoire assez vaste, Le nerf radial est un nerf **mixte sensitivo-moteur**, c'est **le nerf de l'extension** (coude – poignet – doigts) et de **la supination du membre thoracique**.

## II. Origines :

### a-origine réelle (au niveau du cou):

Branche de division antérieure des nerfs rachidiens cervico-thoracique **C5-T1** du plexus brachial

### b- origine apparente:

Branche de division du **faisceau postérieur** (tronc secondaire post) dans la fosse axillaire en arrière de l'artère axillaire

## III. trajet- rapport:

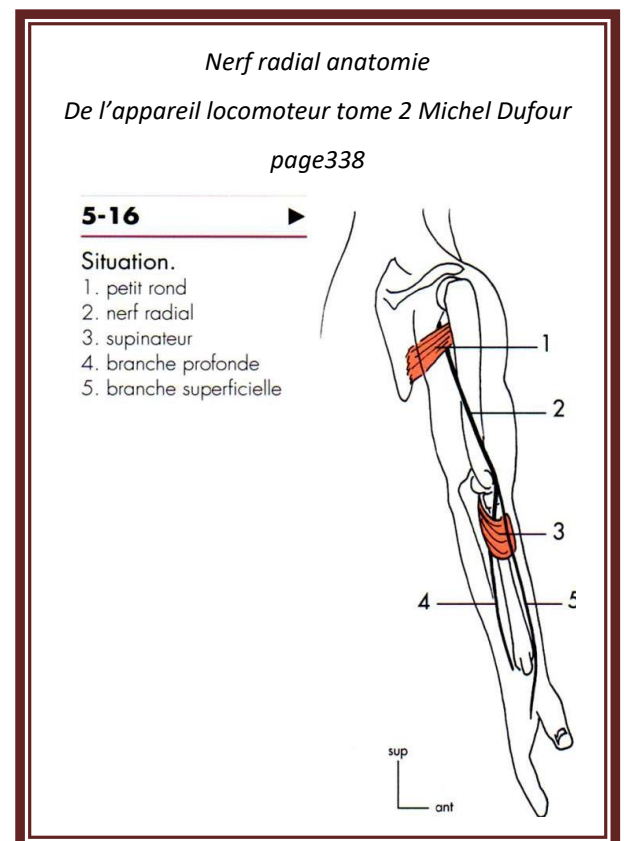
- Longe le bord postérieur de la fosse axillaire en arrière de l'artère axillaire et en avant du muscle subscapulaire, S'engage dans **le triangle huméro-tricipital** Chemine dans le sillon radial ( gouttière radiale ) avec l'artère profonde du bras le M triceps le recouvre entièrement en arrière, Traverse au bord latéral de l'humérus au niveau du septum intermusculaire latéral au tiers inférieur , Parcoure le sillon bicipital latéral, puis la face antéro-externe du coude sous le Brachio-radial ( long supinateur

## IV. terminaison:

Se divise en deux branches terminales à hauteur de la tête radiale :

### ➤ une branche antérieure : superficielle et sensitive

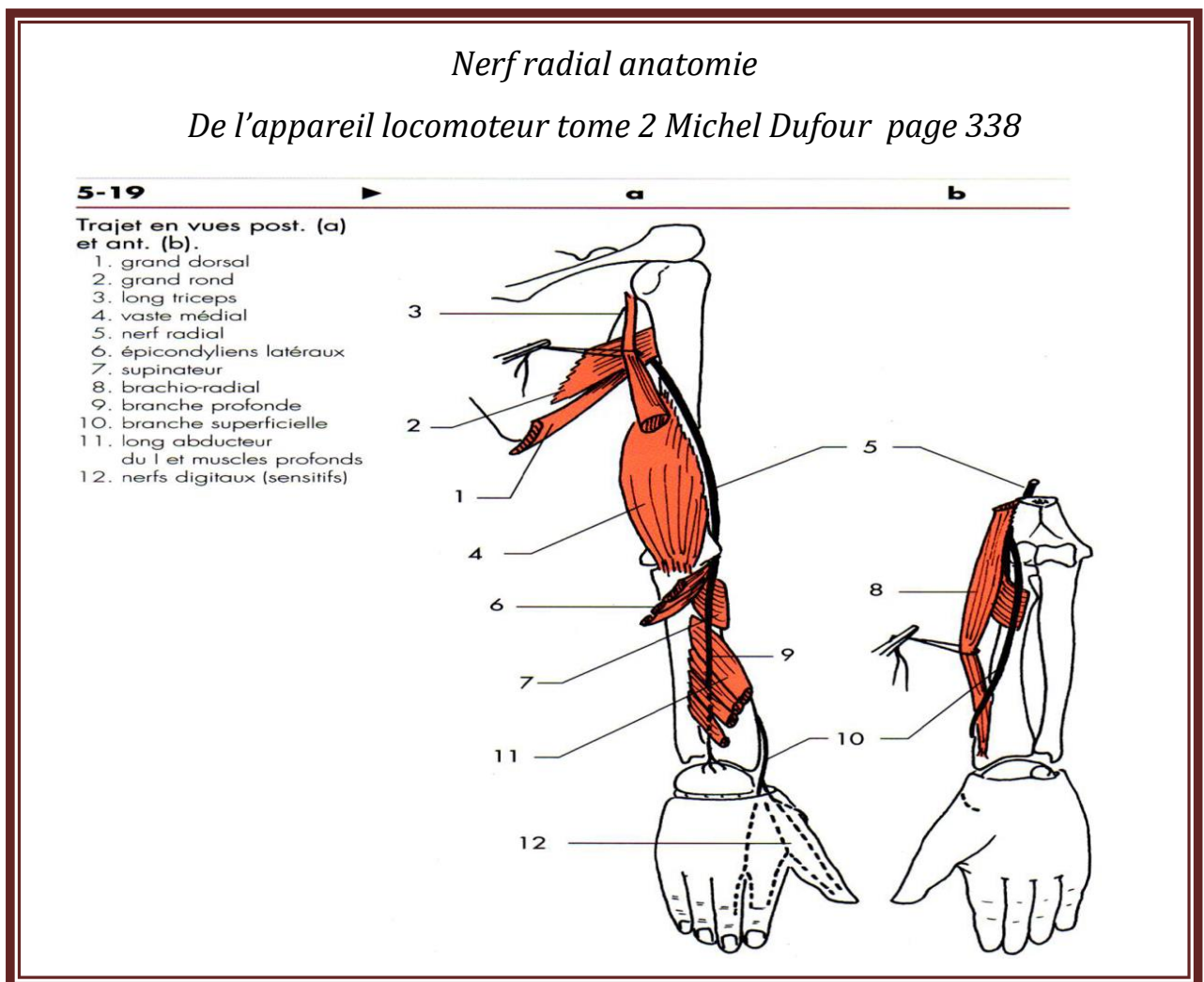
Trajet vertical au bord externe de l'avant-bras sous le m. Brachio-radial, Elle rejoint la tabatière anatomique ou elle émet Trois rameaux cutané pour la face dorsale de la main.



➤ et une branche postérieure : **profonde et motrice**

Distribution musculaire et articulaire

Elle contourne le col du radius, glisse entre les deux chefs du m. supinateur chemine entre les deux couches musculaires de la loge dorsale de l'avant-bras et fournit les branches motrices aux muscles.



## V.Distribution :

### a- Collatérales:

#### ➤ Sensitives

- Rameau cutané post du bras (3)
- Rameau cutané latéral inférieur du bras
- Rameau cutané post de l'avant-bras

#### ➤ Motrices: Rameaux moteurs pour les muscles :

- triceps brachial (2-4-5-6)
- Brachio-radial (long supinateur) (7)
- le long extenseur radial du carpe (1er radial) (8)
- le cours extenseur radial du carpe ((2ème radial) (9)
- et le brachial

### b- terminal:

#### ➤ branche superficiel antérieur:

Émet trois rameaux cutanés pour la face dorsale de la main (latérale -moyenne-médiale) Recueil la sensibilité dorsale de la main et des doigts

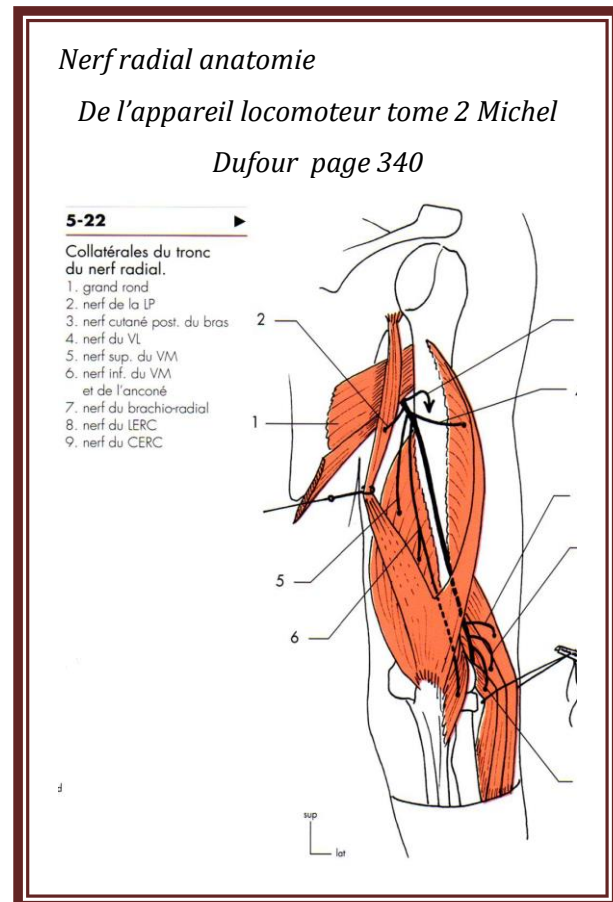
#### ➤ Branche profonde postérieure : Distribution musculaire et articulaire:

##### • Plan superficiel

- Extenseur des doigts
- extenseur du V doigt
- extenseur ulnaire du carpe (cubital postérieur)

##### • Plan profond:

- Long abducteur du pouce
- court extenseur du pouce



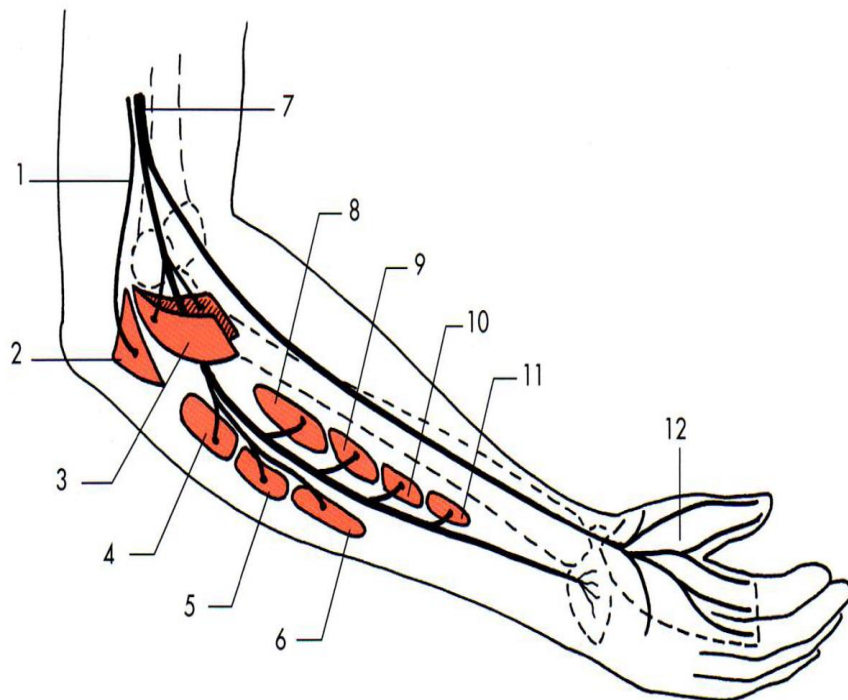
- long extenseur du pouce
- extenseur propre de l'index, Elle se termine par le nerf interosseux postérieur

*Nerf radial anatomie De l'appareil locomoteur tome 2 Michel Dufour page 342*

**5-23**

Schématisation  
des territoires  
des terminales.

1. nerf inf. du VM  
et de l'anconé
2. anconé
3. supinateur
4. extenseur des doigts
5. extenseur du V
6. EUC
7. nerf radial
8. long abducteur du I
9. court extenseur du I
10. long extenseur du I
11. extenseur du II
12. nerfs digitaux



## VI. Fonctions :

### ➤ Motrice :

- Extension de l'avant-bras par le triceps
- Fléchisseur de l'avant-bras par le Brachio-radial
- Supinateur de l'avant par le m supinateur
- Extenseur et adducteur de la main au niveau du poignet par l'extenseur ulnaire du carpe
- Extenseur et abducteur de la main au niveau du poignet par extenseurs radiaux
- Extenseur du pouce par le court extenseur du pouce, le long extenseur du pouce
- Abducteur du pouce par le long abducteur du pouce

- Extenseur de la 1ère phalange des 4 derniers doigts et extension de la main au niveau du poignet par l'extenseur des doigts
- Extenseur du 5ème doigt par l'extenseur du 5ème doigt

➤ **Sensitive** : Territoire sensitif cutané du nerf radial

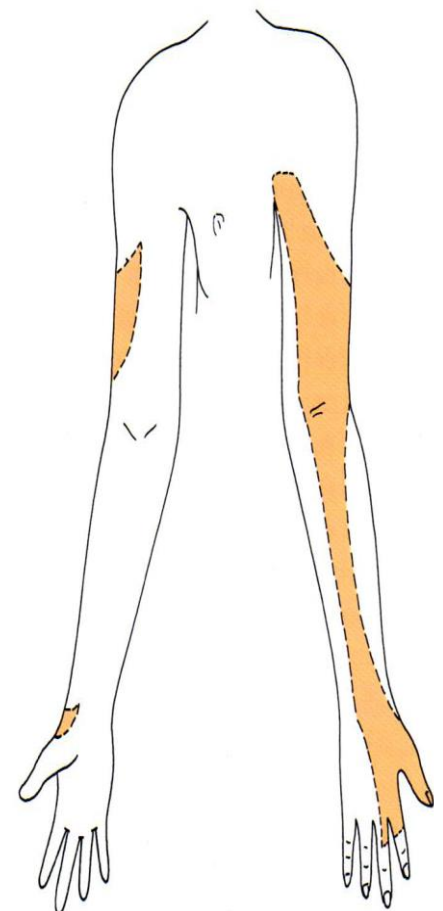
- Partie postérieure du bras- avant-bras et du poignet
- Face externe du bras - de l'avant-bras et de l'éminence thénar
- Moitié externe de la face dorsale de la main
- Face dorsale du pouce
- Face dorsale de la 1ère phalange du 2ème et de la moitié de celle du 3ème doigt

*Nerf radial anatomie de l'appareil locomoteur tome 2 Michel Dufour page 344*

5-26

Territoire sensitif au membre.

nerf radial



*Nerf radial anatomie de l'appareil locomoteur tome 2 Michel Dufour page 345*

5-27



a

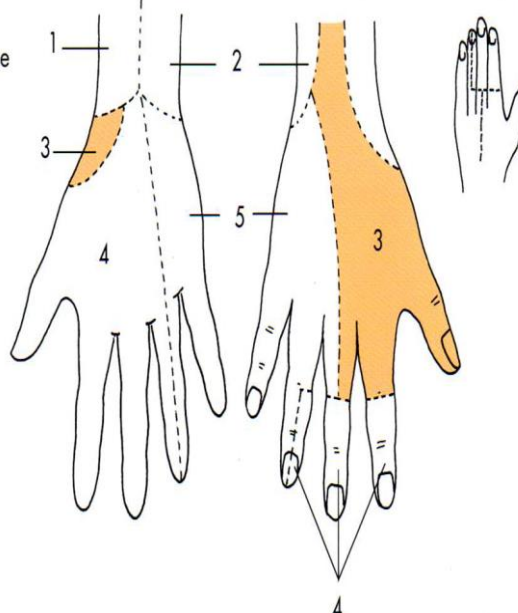
b

c

Territoire sensitif à la main palmaire (a), dorsale (b, main droite), et moyen mnémotechnique dessinant le chiffre 4 sur une main gauche (c).

1. musculo-cutané
2. CMAB
3. radial
4. médian
5. ulnaire

nerf radial



## VII. Anatomie clinique :

Le nerf radial est susceptible d'être atteint à trois niveaux :

- La gouttière de torsion de l'humérus : fracture diaphysaire
- Au niveau du coude : fracture de la palette humérale ou de l'épicondyle
- Col du radius passage entre les deux faisceaux du muscle supinateurs fracture du col du radius

Le signe clinique caractéristique d'une lésion du nerf radial : << main en col de cygne >> incapacité d'étendre le poignet et les doigts au niveau métacarpo-phalangien

# Le Nerf axillaire

## I. Définition :

C'est le nerf du moignon de l'épaule

Il est **mixte, sensitivo-moteur, abducteur** de l'épaule

## II. origine:

**a-Origine réelle : (au niveau du cou)**

Branches ventrales des nerfs rachidiens cervicaux du plexus brachial **C5-C6**

**b-Origine apparente:( fosse axillaire)**

Une des branches terminales du faisceau postérieur (tronc secondaire postérieur)

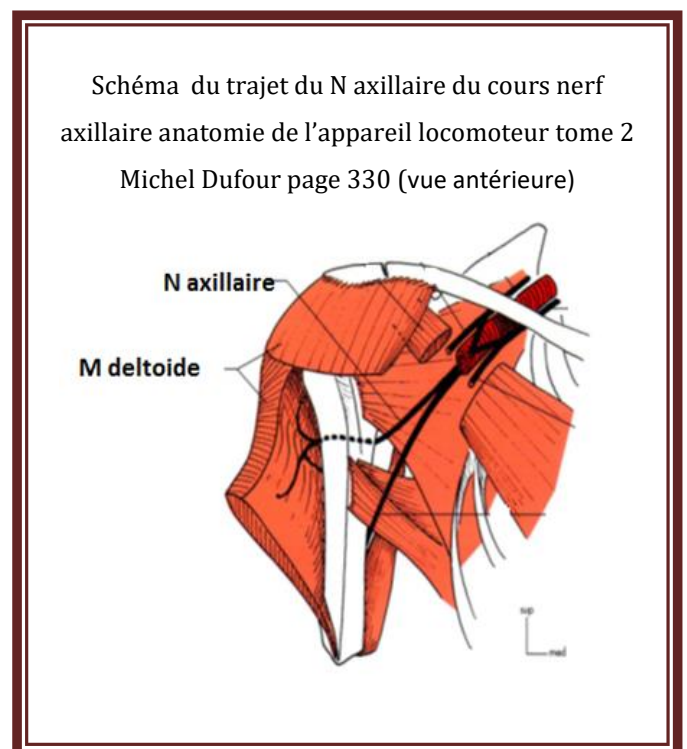
## III. Trajet et rapport:

Profondément situé dans la fosse axillaire Il repose sur le muscle subscapulaire

Il arrive au bras en franchissant **l'espace quadrangulaire de Velpeau** limité par:

- en haut : le muscle petit rond
- en bas : le muscle grand rond
- en dehors : l'humérus
- en dedans : le long chef du triceps

Il amorce un trajet circulaire, horizontal, postéro-antérieur accompagné de l'artère circonflexe postérieure, Il cravate ainsi le col chirurgical de l'humérus à la face profonde du muscle deltoïde



**IV. Terminaison :** Il se divise en deux branches terminales :



- **motrice** pour le deltoïde
- **sensitive** pour la peau de l'épaule

**V. Distribution collatérale:**

- **Rameaux articulaires**
- **Rameaux moteurs :**

- petit-rond (1)
- Partie inférieure du subscapulaire

Rameau sensitif:

- **rameau cutané du deltoïde (3)**

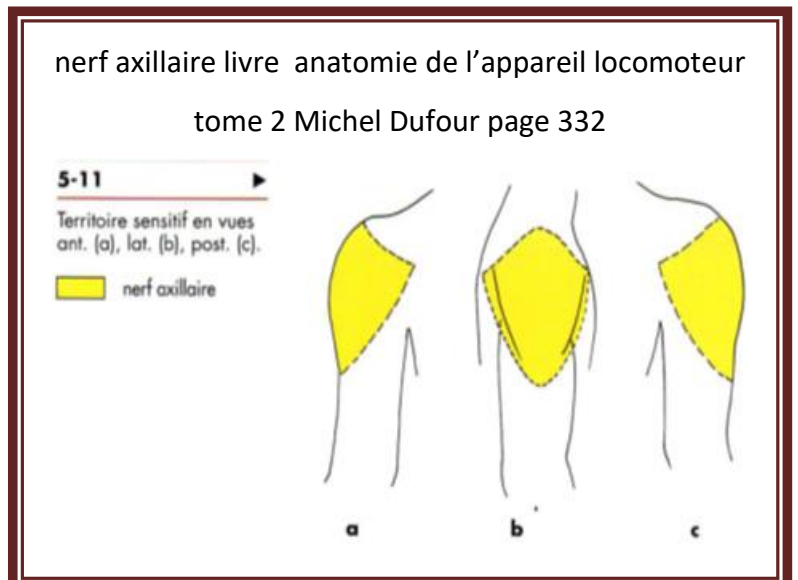
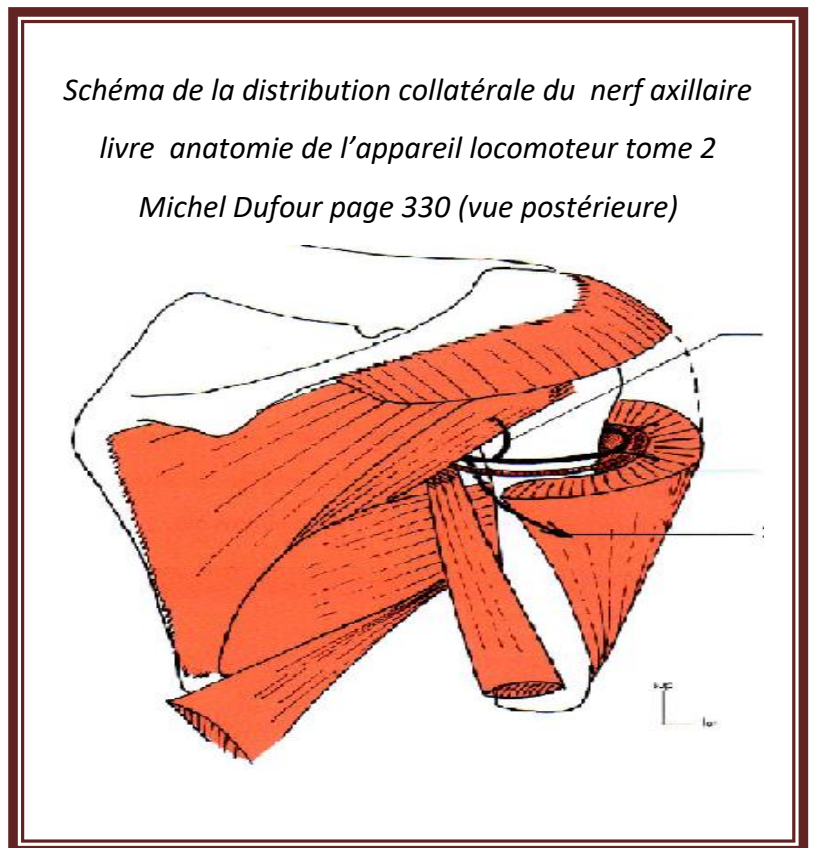
**VI. Fonction:**

- **Motrice:**

- **Abducteur du bras** par le deltoïde
- **Rotateur latéral du bras** par le petit rond

- **Sensitive:**

- Face latérale de l'épaule (nerf cutané latéral supérieur du bras)
- Région antérieure du moignon de l'épaule
- Région dorso-latérale du moignon de l'épaule



**VII. Anatomie clinique: Paralyse isolée du nerf axillaire :**

- Le nerf axillaire peut être lésé lors des fractures du col chirurgical de l'humérus et des luxations ventro-médiales de l'épaule



- L'utilisation de béquilles axillaires peut également le comprimer dans la fosse axillaire par une compression prolongée

- Atteinte du nerf axillaire:

- Paralysie du muscle deltoïde
- Perte de la sensibilité du moignon de l'épaule

### VIII. les espaces axillaires :

1-L'espace axillaire médial (ou triangle omo-tricipital) (en jaune) limité par:

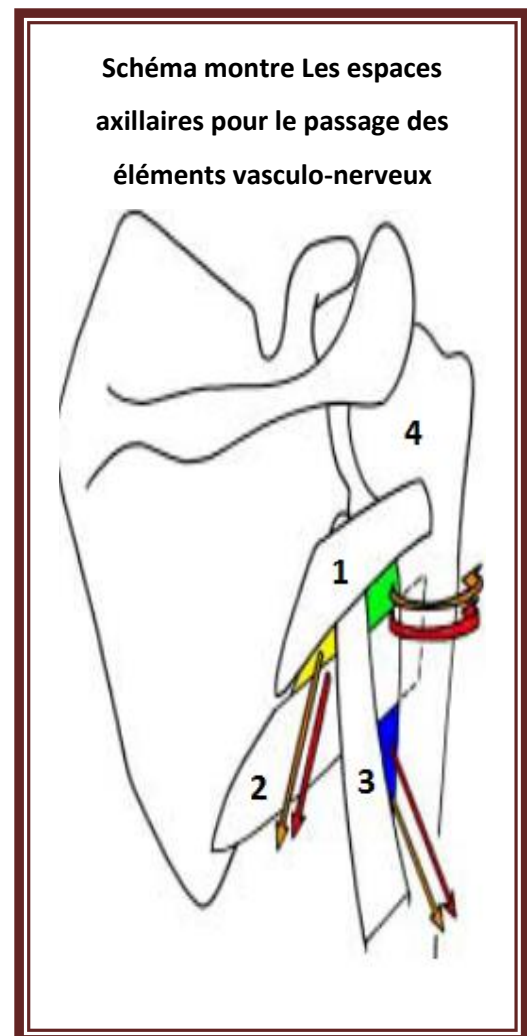
- en haut, par le muscle petit rond (1)
  - en bas, par le muscle grand rond (2)
  - en dehors, par le long chef du muscle triceps (3)
- Contient le **nerf subscapulaire** et l'**artère subscapulaire**

2-L'espace axillaire latéral (ou quadrilatère huméro-tricipital, ou trou carré de Velpeau)(en vert) limité par:

- en haut, le muscle petit rond (1)
  - en bas, le muscle grand rond (2)
  - en dehors, l'humérus (4)
  - en dedans, le long chef du triceps (3)
- Contient: le **nerf axillaire** et l'**artère circonflexe postérieure**

3-L'espace axillaire inférieur (ou triangle huméro-tricipital)(en bleu) limité par:

- en haut le muscle grand rond
  - en dehors, l'humérus
  - en dedans, le long chef du triceps
- Contient: le **nerf radial** et l'**artère profonde du bras (ou humérale profonde).**



**Conclusion :**

**Le nerf radial et axillaire présente dans leurs trajets des rapports complexes de leurs troncs principaux à leurs rameaux terminaux L'expression clinique traumatique ou compressive de l'atteinte nerveuse se traduit par une richesse de signes caractéristiques que l'étude anatomique peut comprendre de façon systématisées, d'où l'intérêt de cette étude.**