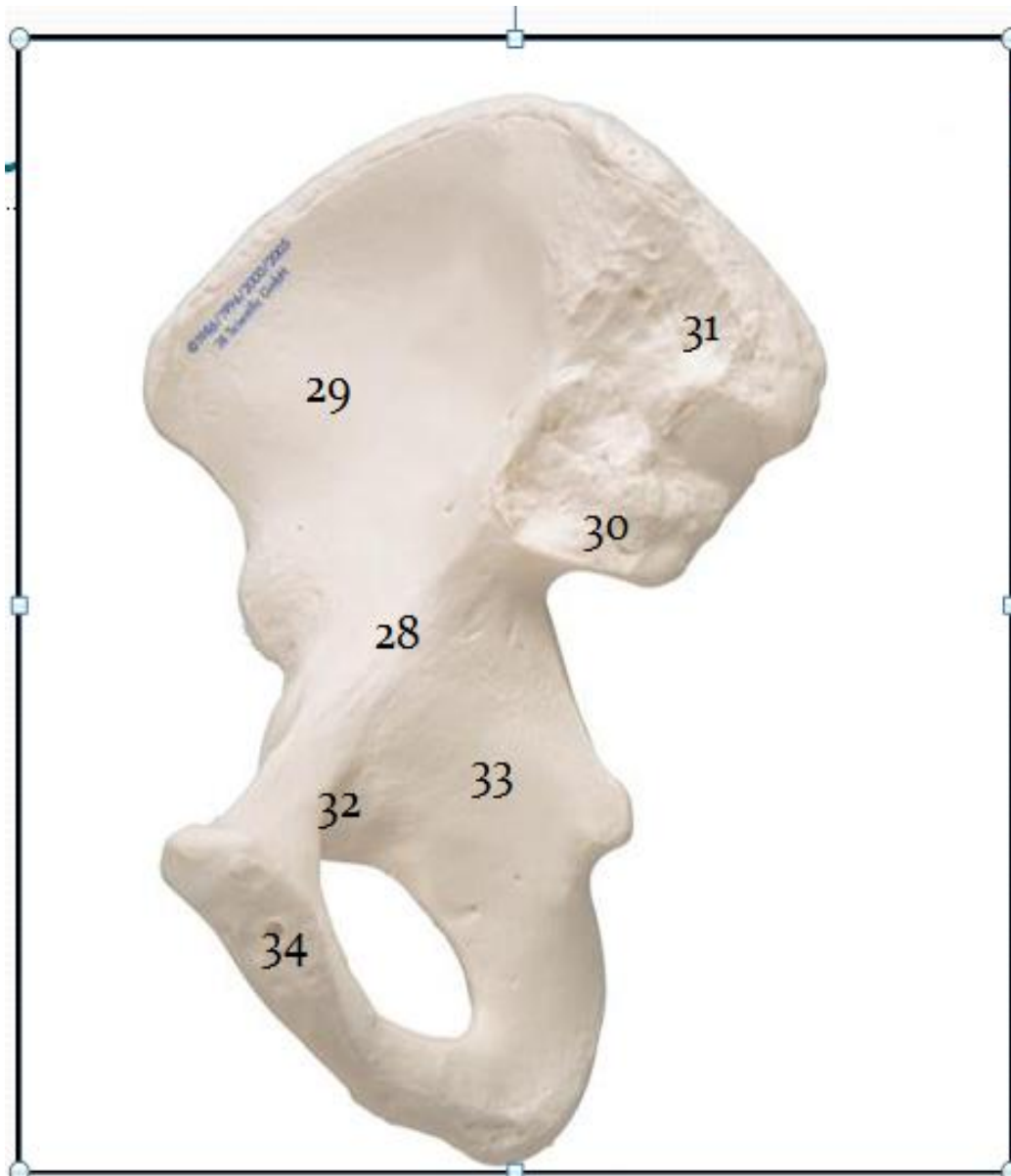
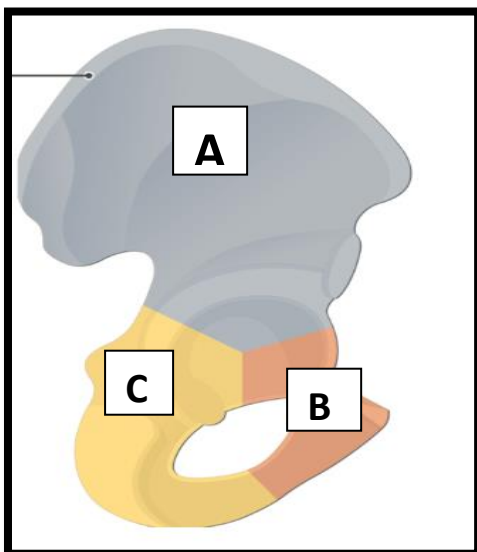


**Figure2 : Face médiale de l'os coxal**



- 28-ligne arquée
- 29-fosse iliaque
- 30-surface auriculaire
- 31-tubérosité iliaque
- 32- gouttière sus pubienne
- 33-arrière fond de l'acétabulum
- 34-symphyse pubienne



**Figure3 : constitution de l'os coxal :**

**A-ILIUM**

**B-PUBIS**

**C-ISCHION**