

# Os coxal

Présenté par :

Dr.ZINAI.K

encadré par :

Dr. MOUALEK

Signature du CPRS :

signature du chef de département :

## Anatomie de l'os coxal –HIP BONE-

العظم غير المسمى أو العظم اللأمسمى-عظم الورك أو عظم الحوض

### I-définition :

L'os coxal est un os plat, en forme d'hélice, pair et asymétrique, Il forme avec le sacrum et le coccyx : **la ceinture pelvienne.**

Il unit le tronc au membre pelvien.

### II-mise en place :

En haut: le bord le plus épais

En dehors: la cavité hémisphérique

En arrière: le bord le plus échancré

### III-situation :

Il s'articule avec **l'os coxal** controlatéral en avant, **le sacrum** en arrière, **le fémur** latéralement

### IV-constitution : (figure3)

L'os coxal est constitué de trois os primitifs:

L'iliaque(A) en haut , Le pubis(B) en bas et en avant, l'ischion(C) en bas et en arrière

### V-anatomie descriptive :

L'os coxal présente : 2 faces, 4 bords, 4 angles.

## 1-la face latérale (figure1) : présente trois parties :

- a) La partie crâniale : Appelée **surface glutéale (1)** , Située sur un plan sagittal. Parcourue par 3 lignes courbes appelées : Ligne glutéale dorsale (2), ventral (3) , caudale (inconstante) (4)
- b) Une partie moyenne : Rétrécie, occupée par une cavité: **l'acétabulum, (5)** avec une partie centrale **non** articulaire : c'est **la fosse acétabulaire (6)** , et une partie périphérique **articulaire** avec la tête fémorale c'est : **la surface semi lunaire (7)**
- c) Une partie caudale : présente **le foramen obturé (8)**, circonscrit par un cadre osseux formé d'avant en arrière par :
  - La branche crâniale du pubis (9),
  - La lame quadrilatère du pubis (10)
  - La branche ischio pubienne (11)
  - La tubérosité ischiatique (12)
  - L'ischion (13)

## 2)la face médiale (figure2):

Présente une ligne oblique en bas et en avant c'est : **la ligne arquée (28)** ou **ligne du détroit supérieure**, divise l'os coxal en deux parties:

- a) La partie crâniale : Présente :

En avant: **La fosse iliaque (29)**

En arrière : **La surface auriculaire (30)** , surmontée par la **tubérosité iliaque (31)**

- b) La partie caudale : Située au dessous de la ligne arquée, présente: **Le foramen obturé** avec

Au dessus et en avant: la **gouttière sous pubienne (32)**

Au dessus et en arrière: une surface quadrilatère : **le fond de l'acétabulum (33)**

### 3) les bords : il existe 4 bords :

**a) le bord crâniale** : épais, appelé crête iliaque (14) , s'étend depuis l'épine iliaque antéro-sup (15) jusqu'à l'épine iliaque postéro-sup (16)

**b) le bord ventral** : Présente de haut en bas:

- l'épine iliaque antéro-supérieure (15)
- L'incisure inter épineuse antérieure (échancrure innominée\*) (16)
- L'épine iliaque antéro-inferieure (17)
- Le sillon du psoas (18)
- L'éminence ilio-pubienne (19)
- La crête pectinéale (20)      - L'épine du pubis (21)

**c)le bord dorsal** : Présente de haut en bas:

- L'épine iliaque postéro-supérieure (16)
- L'incisure inter épineuse postérieure (22)
- L'épine iliaque postéo inferieure(23)
- La grande incisure sciatique(24)
- L'épine ischiatique (25)
- La petite incisure sciatique (26)
- La tubérosité ischiatique (13)

**d) le bord caudal** : épais , s'étend de l'épine du pubis a la tubérosité sciatique il est occupé en avant par une surface articulaire: **la symphyse pubienne (34)**

### 4) les angles : au nombre de 4 :

L'angle antéro sup: l'épine iliaque antéro sup

L'angle antéro inferieure: l'épine du pubis

L'angle postéro-supérieur: l'épine iliaque postéro-supérieure

L'angle postéro inferieure: l'épine ischiatique

## **VI- anatomie palpatoire :** on peut palper:

Les 2 épines iliaques post, La crête iliaque, L'épine iliaque antéro-sup  
Le corps du pubis, La symphyse pubienne, La branche ischio pubienne.

## **VII-anatomie clinique :**

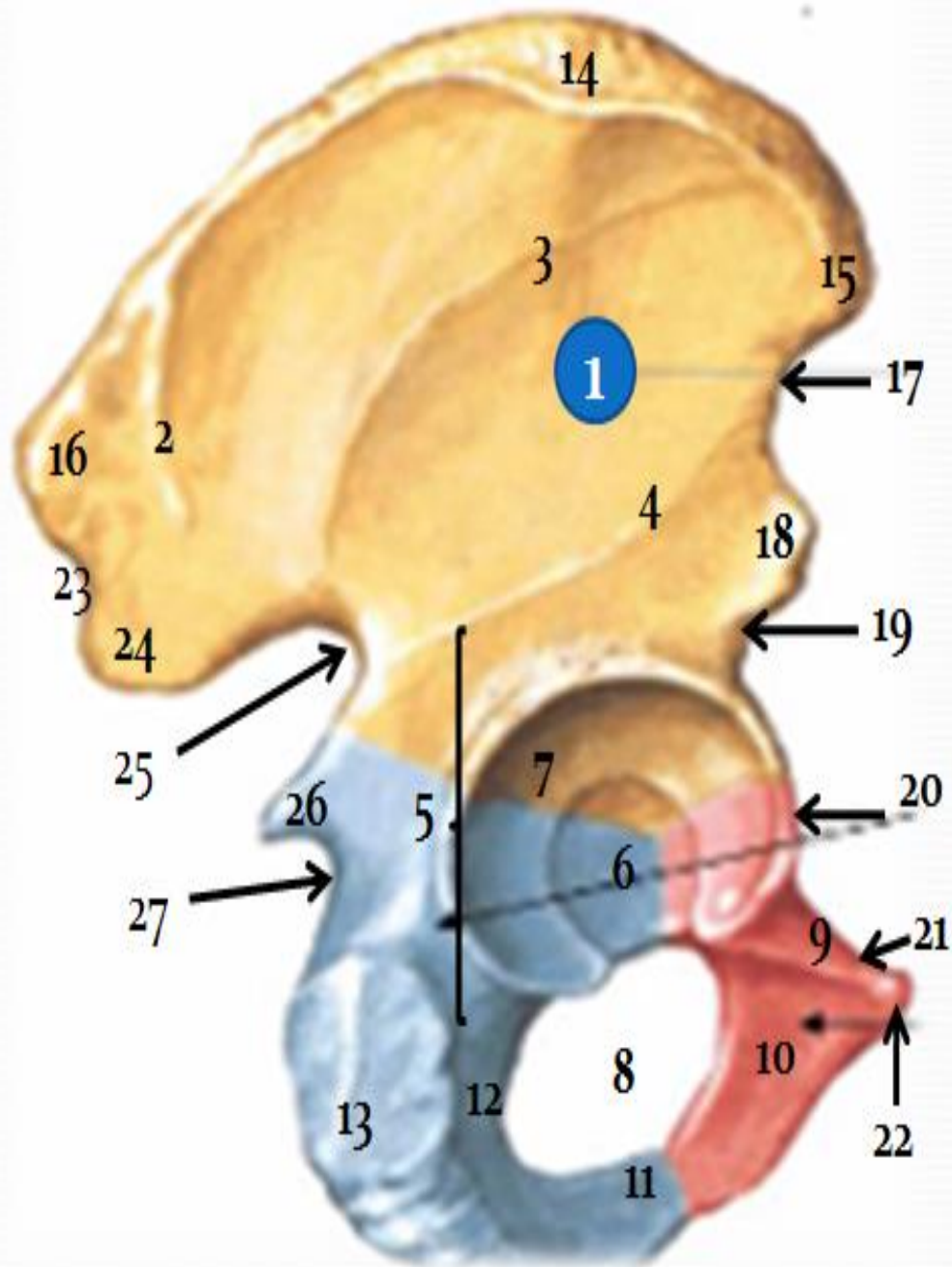
Ponction osseuse, Test de RISSER, Arthrose, Fractures du bassin,  
Atteinte symphysaire (accouchements) Pathologies tumorales,  
ostéoporoses

## **VIII- bibliographie :**

- 1- anatomie humaine- descriptive, topographique et fonctionnelle  
TOMEIII
- 2- anatomie de l'appareil locomoteur : membre inferieur-tome1- MICHEL  
DUFOUR
- 3- atlas d'anatomie section VII –membre inferieur-
- 4-manuel de palpation osseuse et musculaire : JOSEPH E.MUSCOLINO

**Figure 1 : Face latérale de l'os coxal**

Schémas p3 NETTER membre inferieur



- 1-la surface glutéale 2-ligne glutéale dorsale 3-ligne glutéale ventrale  
4-ligne glutéale caudale 5-acétabulum 6-fosse acétabulaire  
7-surface semi lunaire 8-foramen obturé 9-crête horizontale du pubis  
10-lame quadrilatère du pubis 11-branche ischio-pubienne 12-ischion  
13-tubérosité ischiatique 14-crête iliaque 15-épine iliaque antéro-sup  
16-épine iliaque postéro sup 17-incisure inter épineuse 18-épine iliaque antéro inférieure  
19-sillon du psoas 20- eminence ilio-pubienne 21-crête pectinéale  
22-épine du pubis 23- incisure inter épineuse post 24-épine iliaque postéro-inf.  
25- grande incisure ischiatique 26- épine ischiatique 27-petite incisure ischiatique