Anatomie Du Genou

Présenter par
Dr Saidi.M
Service D'anatomie Générale
EHU D'Oran

Plan de la question

1- Introduction
2- Etude anatomique
3- Surfaces articulaires
4- Moyens d'unions
5- Anatomie fonctionnelle
6- Anatomie Clinique

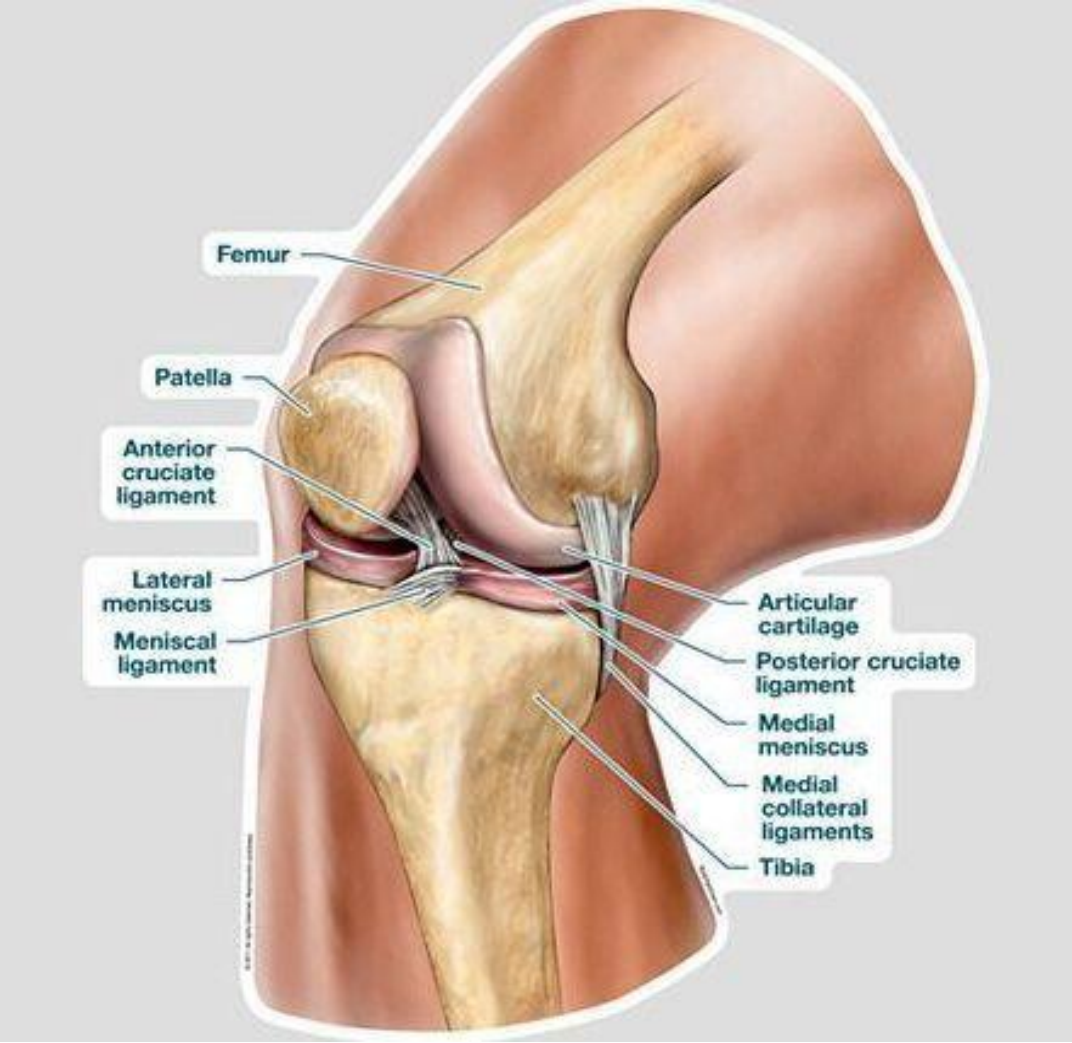

Introduction

- Le genou est un complexe articulaire
- Grosse articulation superficielle
- Articulation intermédiaire entre la cuisse et la jambe
- Portante , munie d'un dispositif capsulo-ligamentaire puisant
- Stabilité à la station debout et lors de la marche

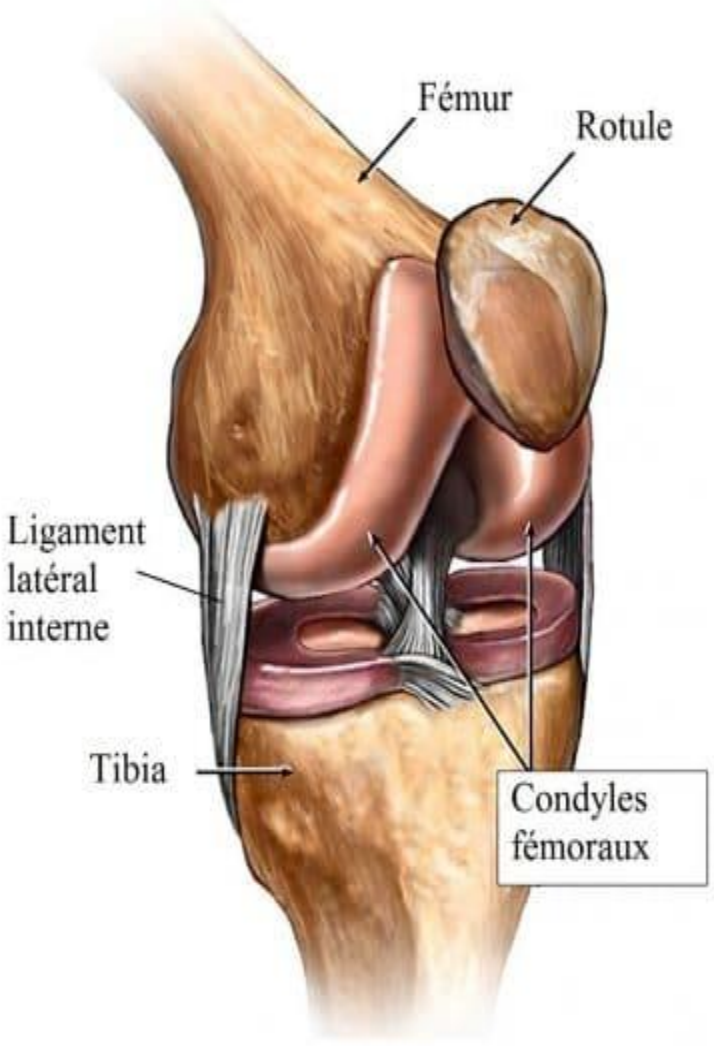

Etude anatomique

- Le genou est composé de deux articulations indissociables anatomiquement et biomécaniquement
- Elle sont contenues dans les memes moyens d'unions
- Articulation fémoro-tibiale (bicondylienne avec ménisques interposés), elle intervient dans les mouvements de flexion extension
- Articulation fémoro-patellaire (trochléenne)

constitue l'élément fondamental de l'appareil extenseur du genou

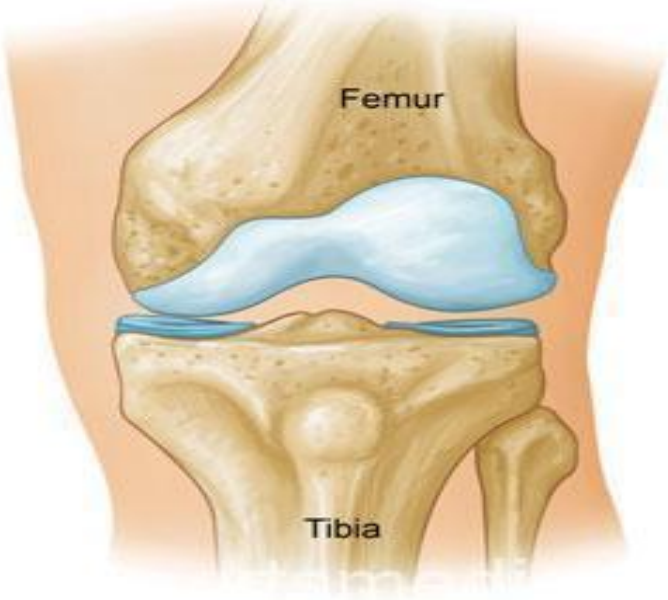

Les surfaces articulaires

Ils sont représentées par :

1- Extremité distal du fémur
2- Plateau tibial (cavités glénoides)
3- Patella (face dorsal)
4- Ménisques

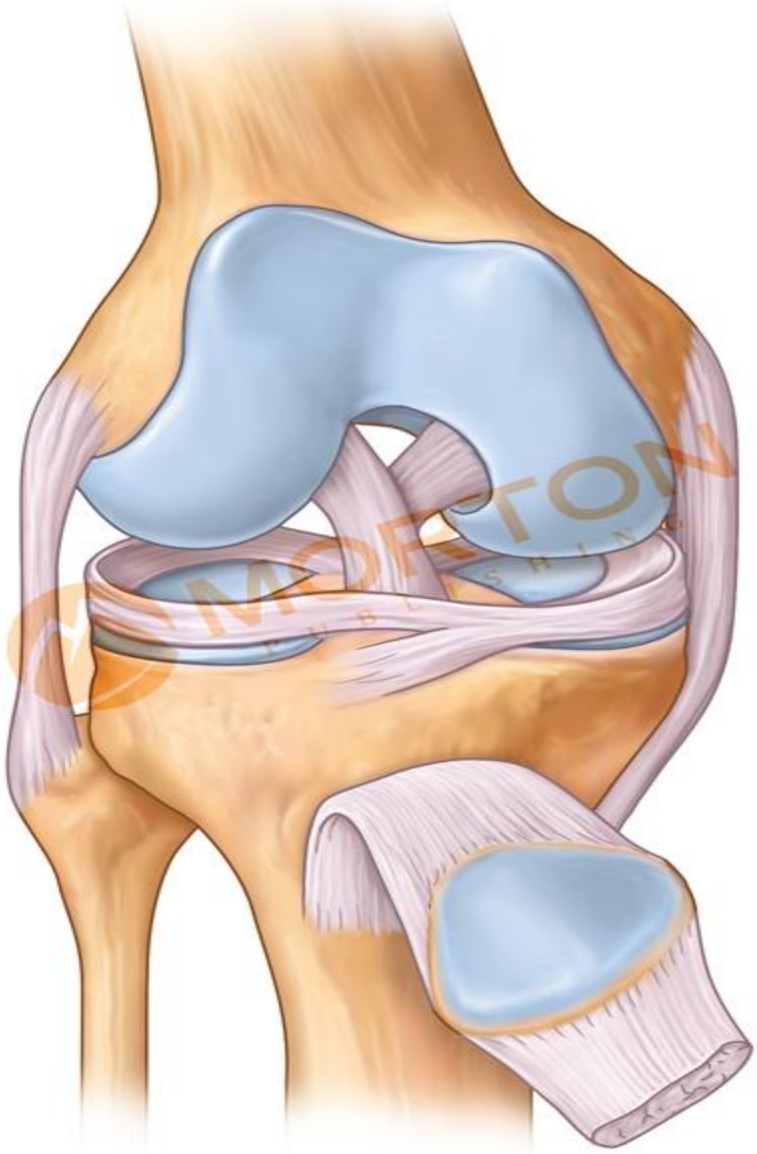

La trochlée fémoral

- située à la face antérieur de l'extrémité inferieur du fémur
- Elle s'articue avec la face postérieur de la rotule
- Son versant latéral est plus large que le medial

Condyles fémoraux

-Ils sont au nombre de deux :

-Condyle médial et le condyle latéral

-Désigne une surface articulaire spirale ,incurvée et enroulée sur elle-même

-En bas elle s'articules avec les cavités glénoides par l'intermédiaire des ménisques

-En avant avec la face dorsal de la patélla

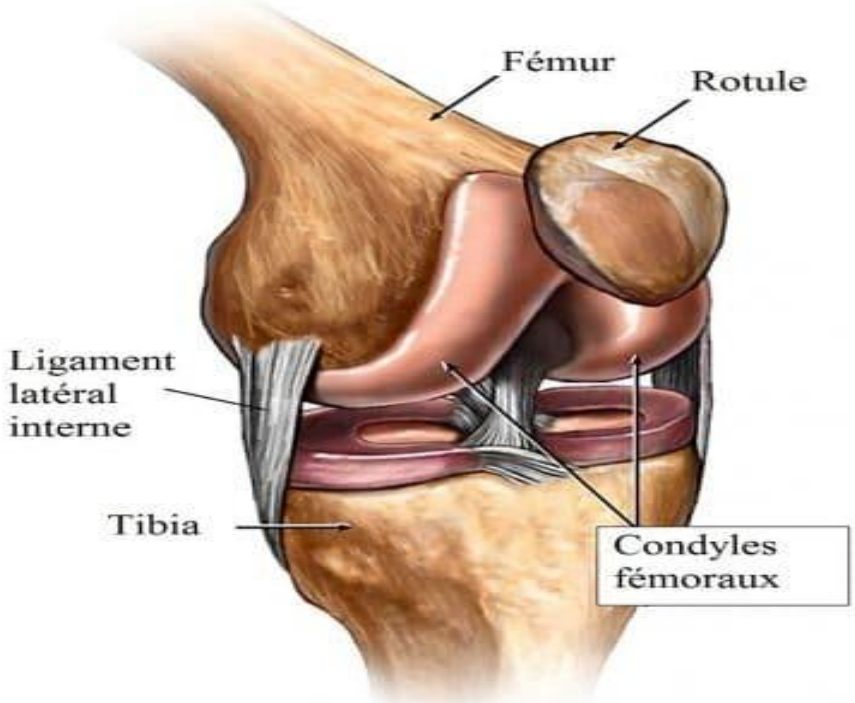

Surfaces patellaire

-La surface articulaire patellaire représente deux tiers supérieur de la face dorsal de la rotule

-- elle s'articule avec la trochlée fémoral

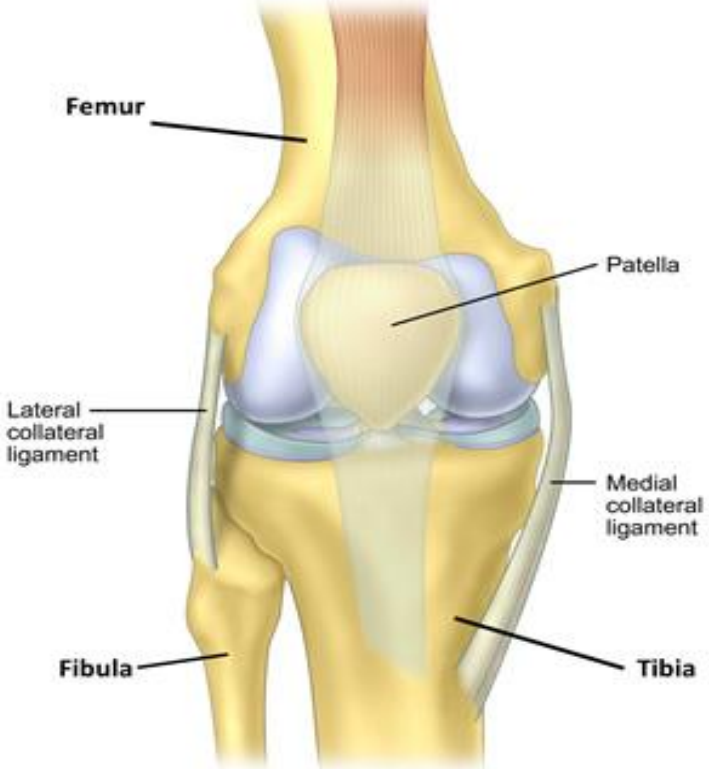

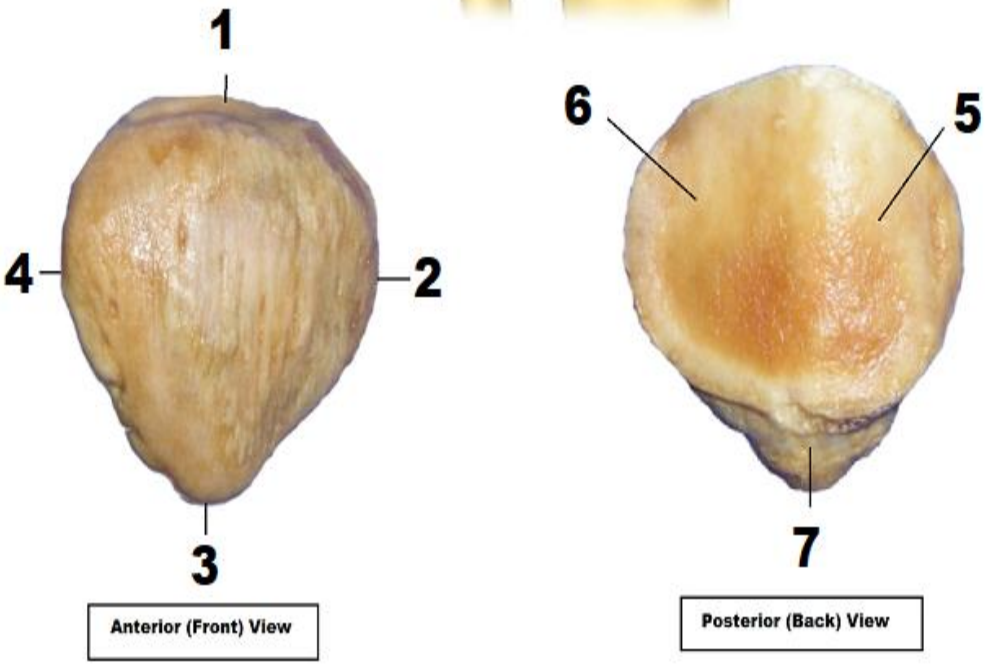

Les condyles tibiaux

- Les cavités glénoides s'articulent avec les condyles fémoraux par l'intermédiaire des ménisques

-l'espace inter- glénoïdien occupé par les épines tibiales , c'est un espace d'insertion ligamentaire

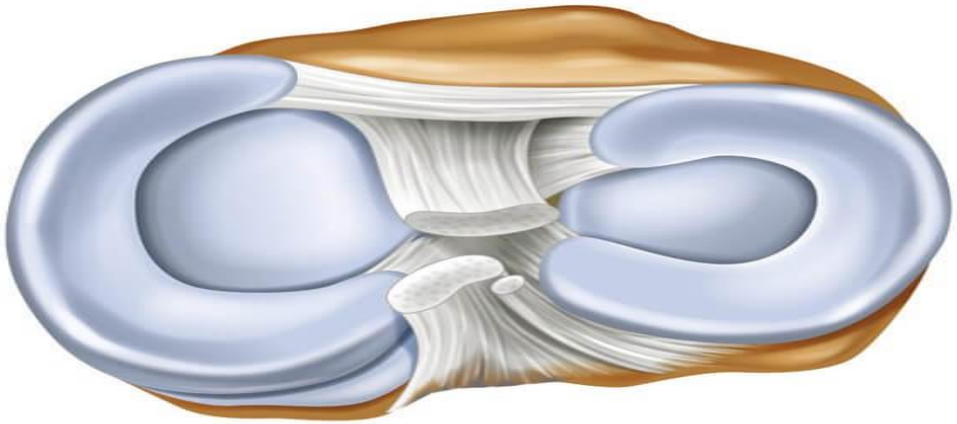

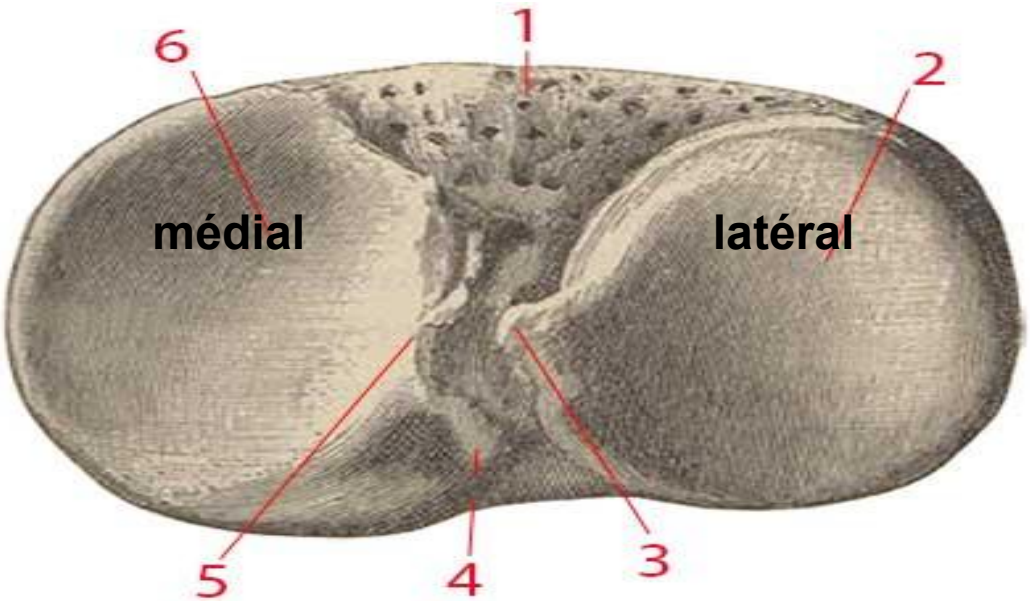

Les ménisques

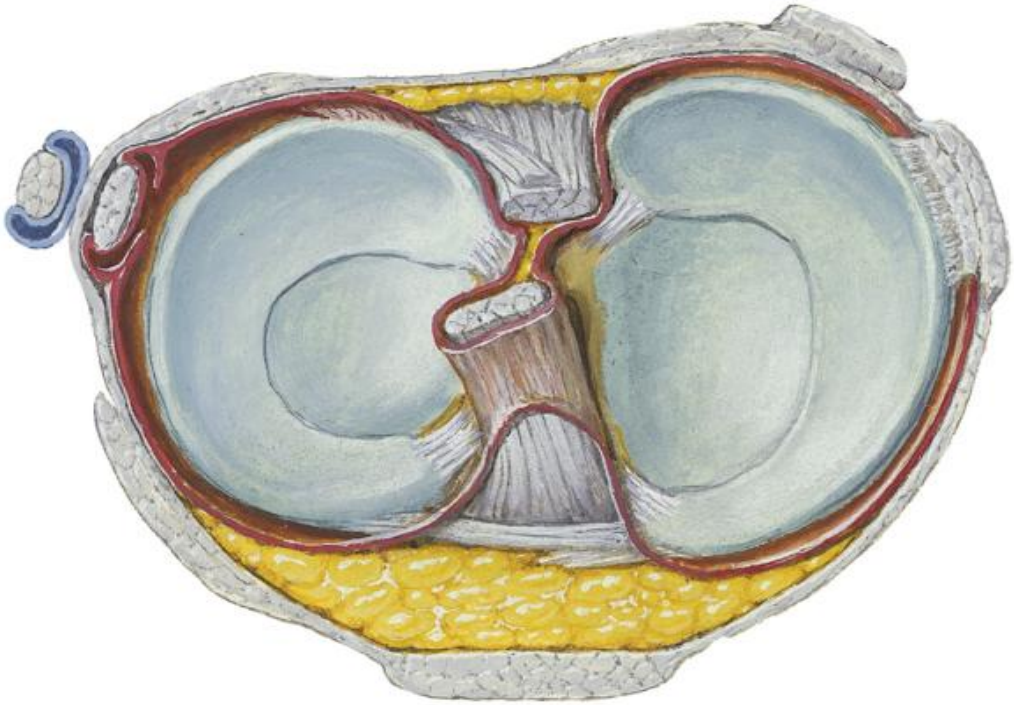

Ce sont des fibrocartilages semi-lunaires

- Interposés entre les condyles fémoraux et les glènes tibiales

- Ils sont au nombre de deux , un médial en forme de la lettre C et l'autre latéral en forme de la lettre O

- Leurs rôle c'est l'augmentation de la surface articulaire des cavités glénoides

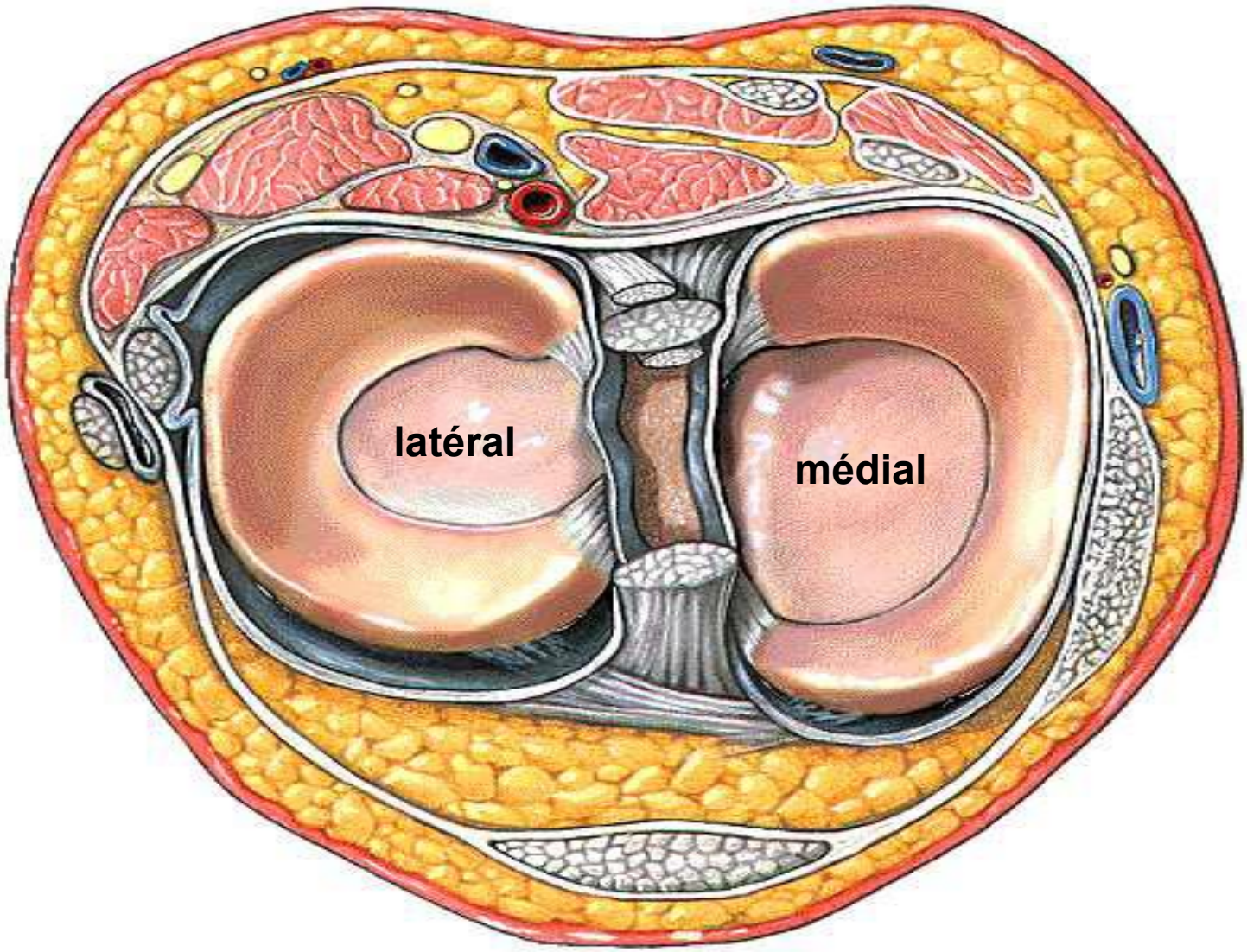
latéral
médial

Ménisque latéral

- c’est un fibro-cartilage d’adaptation

-Il est presque fermer la forme de la lettre O

-- avec une corne ventral et une corne dorsal fixé par des freins ménisquaux

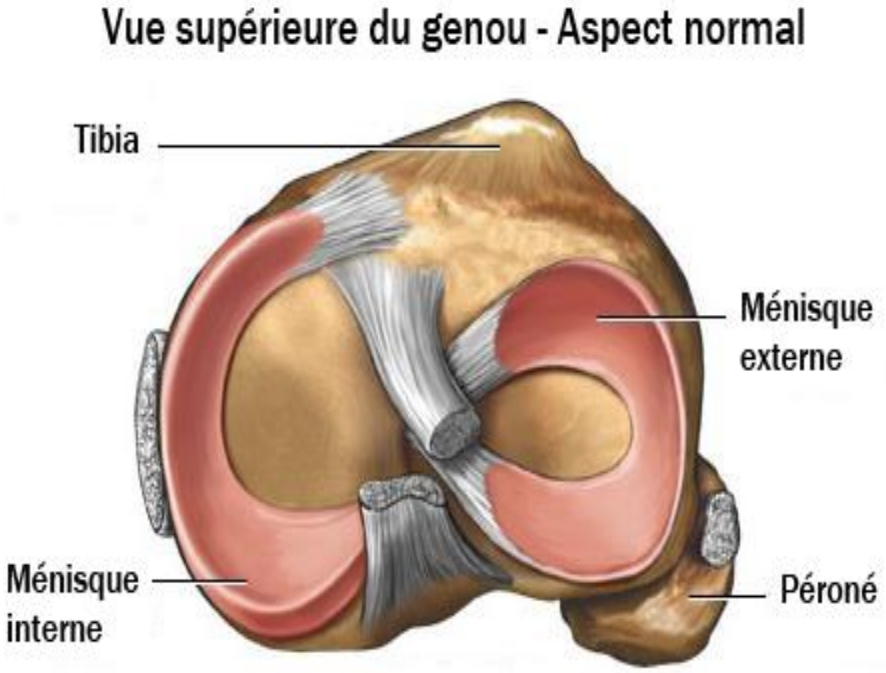

Ménisque médial

- c'est un fibrocartilage d'adaptation entre le condyle médial et la cavité glénoïde médial

- Il est plus ouvert que le latéral donc plus vulnérable

- la forme de la lettre C avec deux cornes au niveau de la surface pré-spinal et rétro-spinal

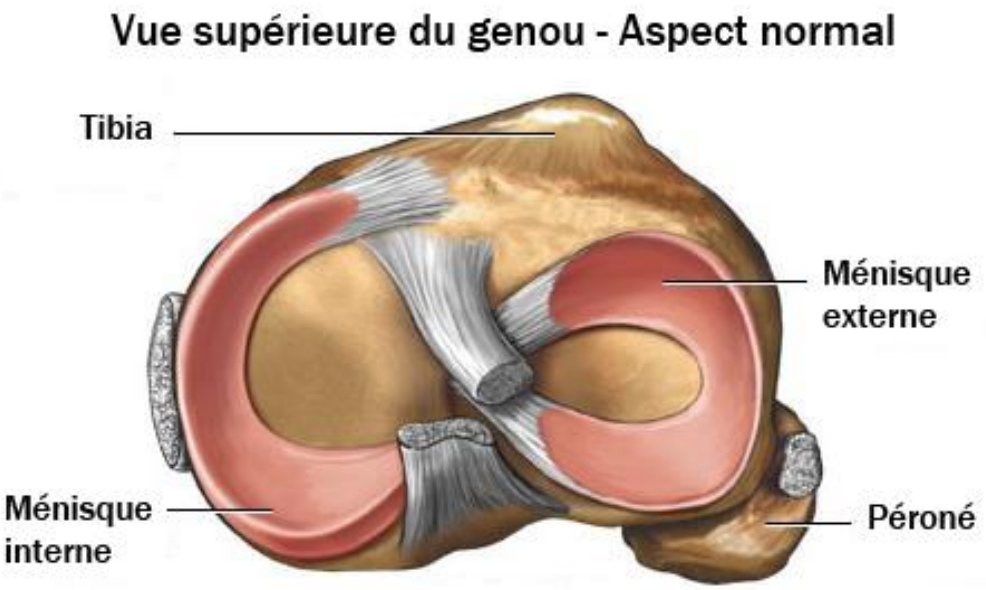

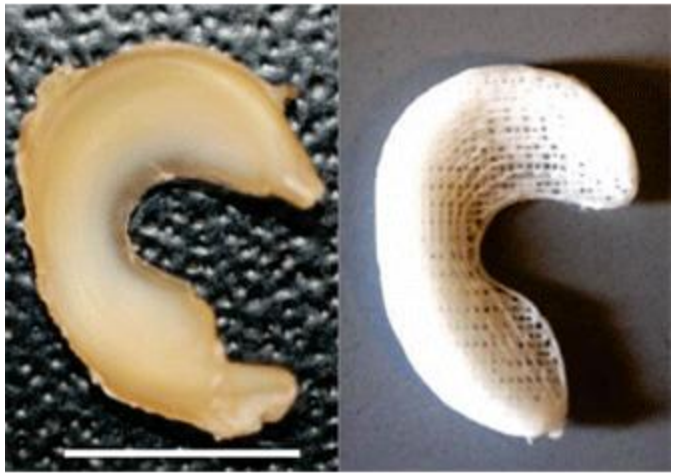

Les moyens d'unions

1- Capsule

2- Synovial

3- Les ligaments :

-Les ligaments ventral et dorsal

-- Les ailerons rotuliens , et les ligaments ménisco-patellaire

-Les ligaments collatéraux médial et latéral

-- Le pivot central(ligaments croisés ventral et dorsal

-4- les muscles péri-articulaires

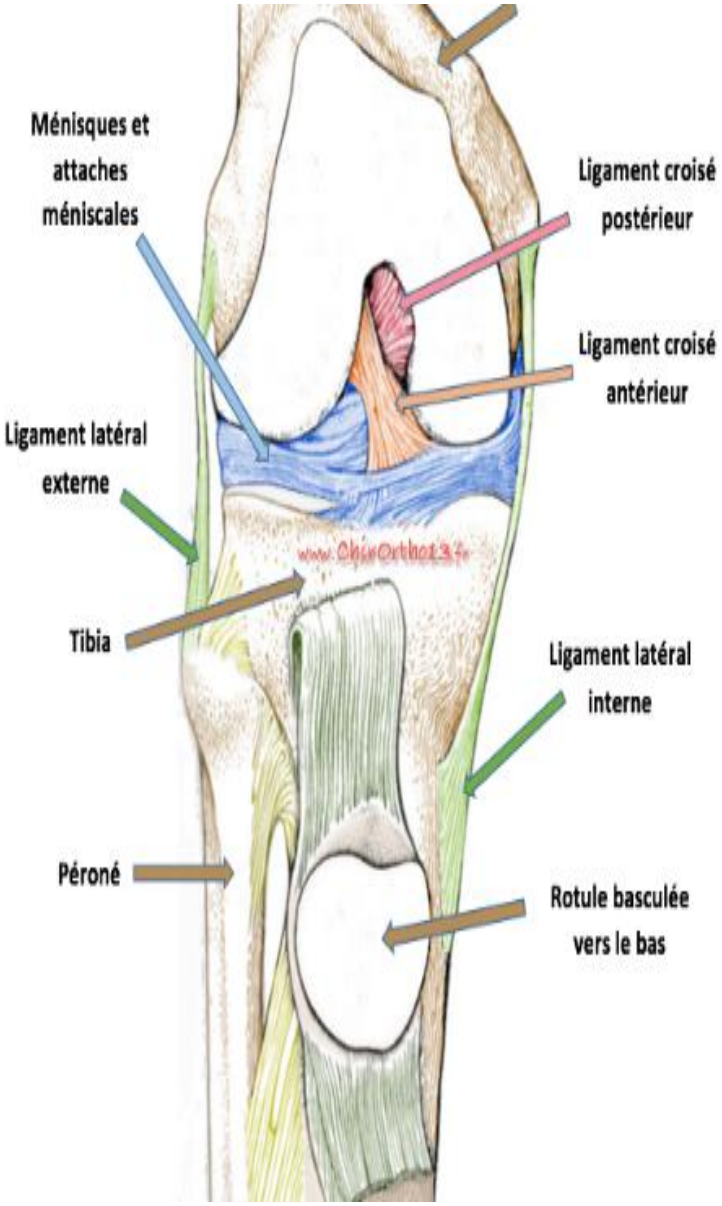

La capsule

-c’est un manchon fibreux qui enveloppe les surfaces articulaires

-- elle s’ insère plus au mois prés des cartilages articulaires des déférents pièces osseuses (5 à 10mm

-- elle a la forme d’un cylindre, ouverte en avant (mobilité patellaire)

-- latéralement s’adhère à la face périphérique des ménisques

-- en arrière elle forme les coques condyliennes

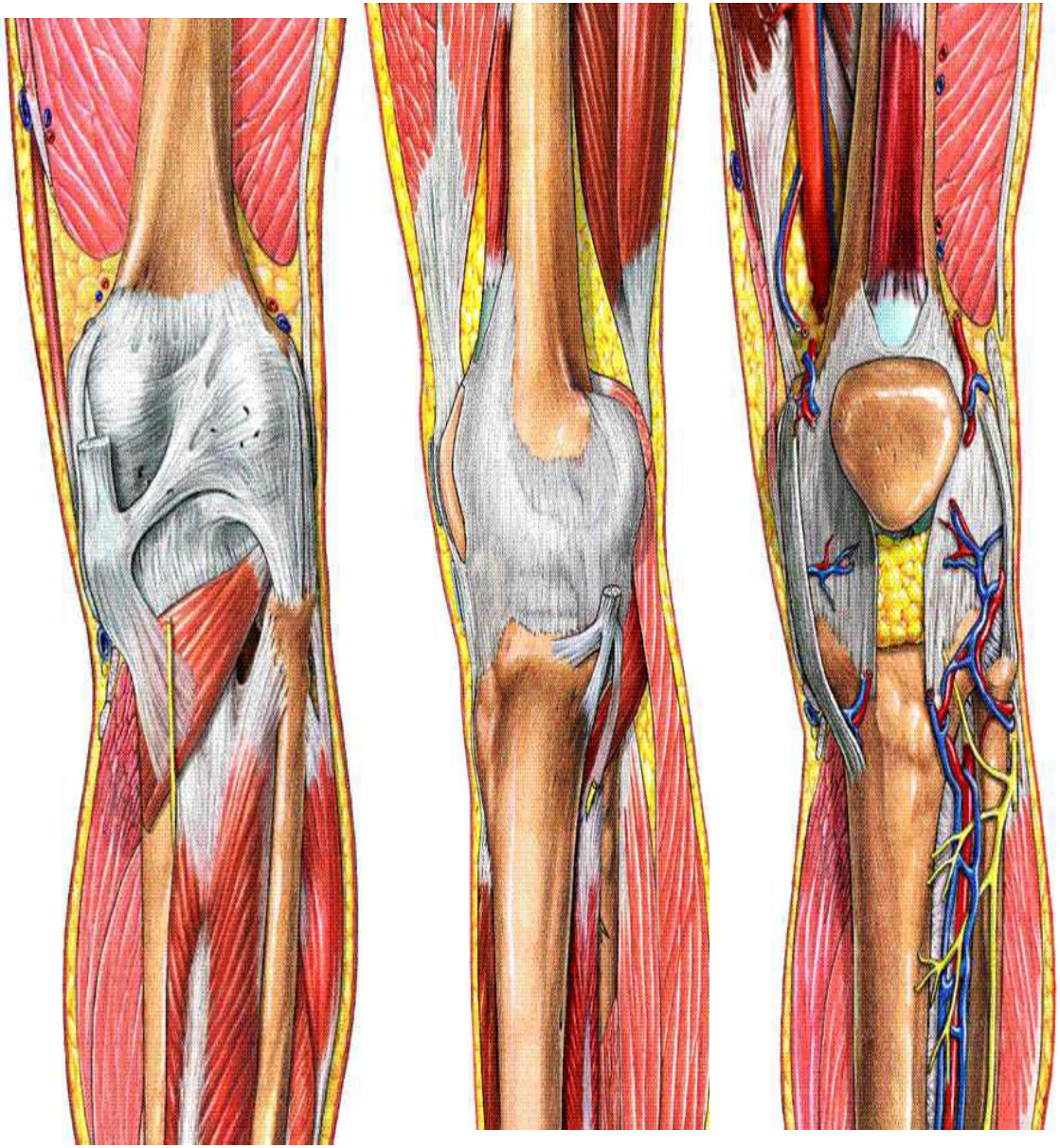

La Synovial

-Elle tapisse la face profonde de la capsule articulaire

-- elle présente plusieurs culs de sac synoviaux

-- principalement le cul de sac quadricipital

-- très étendue et richement vascularisé

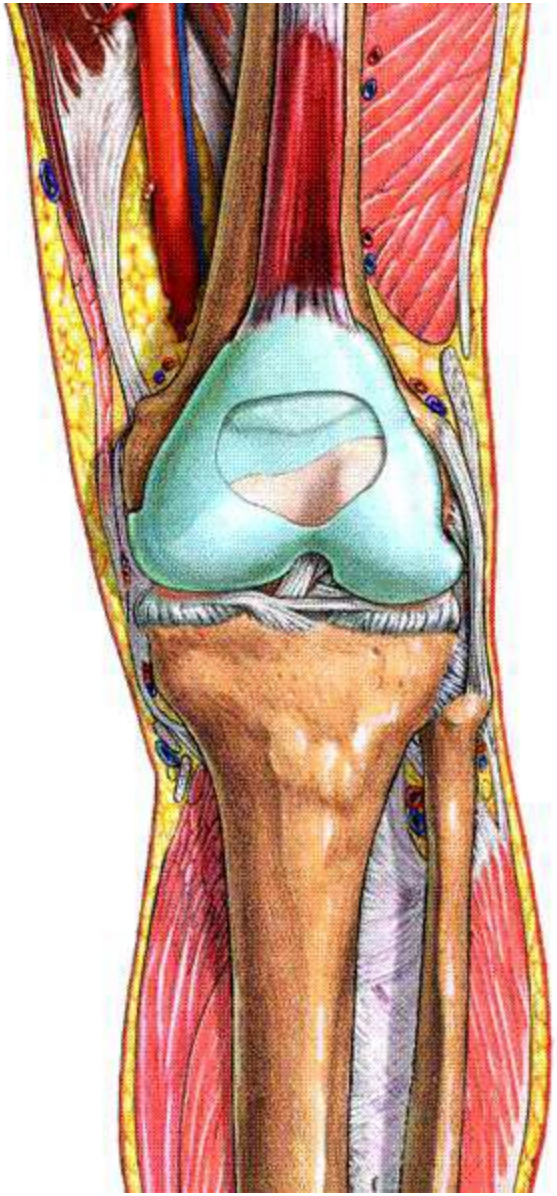

Les ligaments

-Les ligaments assurent la stabilité de l’articulation du genou

-- car le complexe du genou est superficielle très exposé aux traumatismes

-- les ligaments forment trois systèmes:

-1- le système sagittal (ligament ventral et dorsal)

-2- le système collatéral(ligament médial et latéral)

-3- le pivot central(les ligaments croisés)

Ligament ventral

-c’est le plan fibreux ventral

-- il comprend le ligament quadricipital , le ligament rotulien

-- les expansions tendineuses des deux vastes médial et latéral

-- les ailerons rotuliens médial et latéral, les ligaments ménisco’patellaires

-- ce plan fibreux maintien le complexe en avant

-

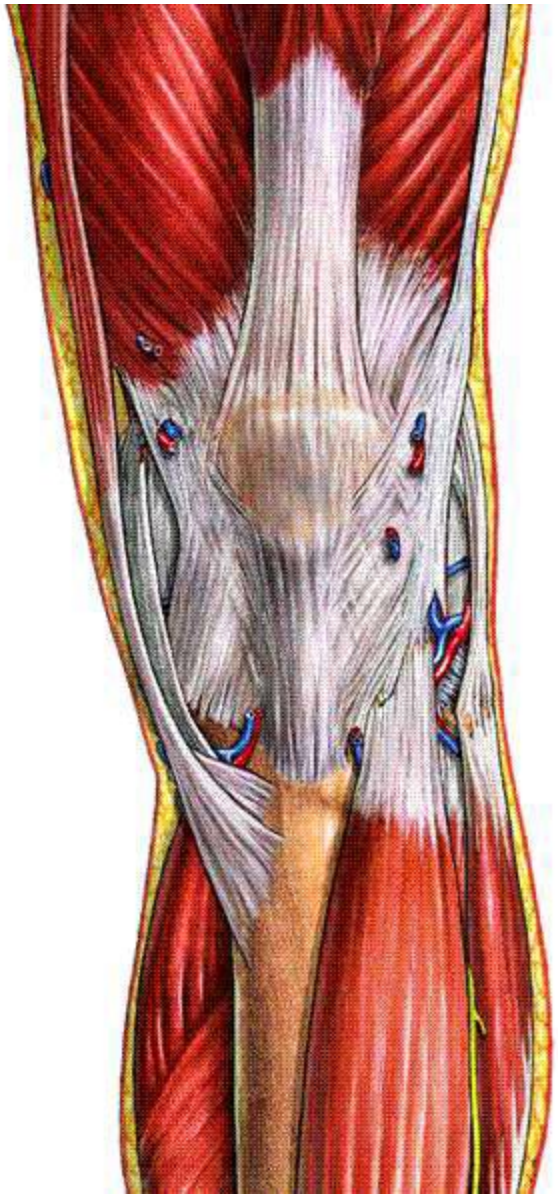

Ligament dorsal

-Le ligament dorsal est représenté par:

- le ligament poplité arqué

-c'est le tendon récurrent du muscle demi membraneux

-Le ligament poplité oblique c'est

- un épaississement de

- l’ aponévrose du muscle poplité

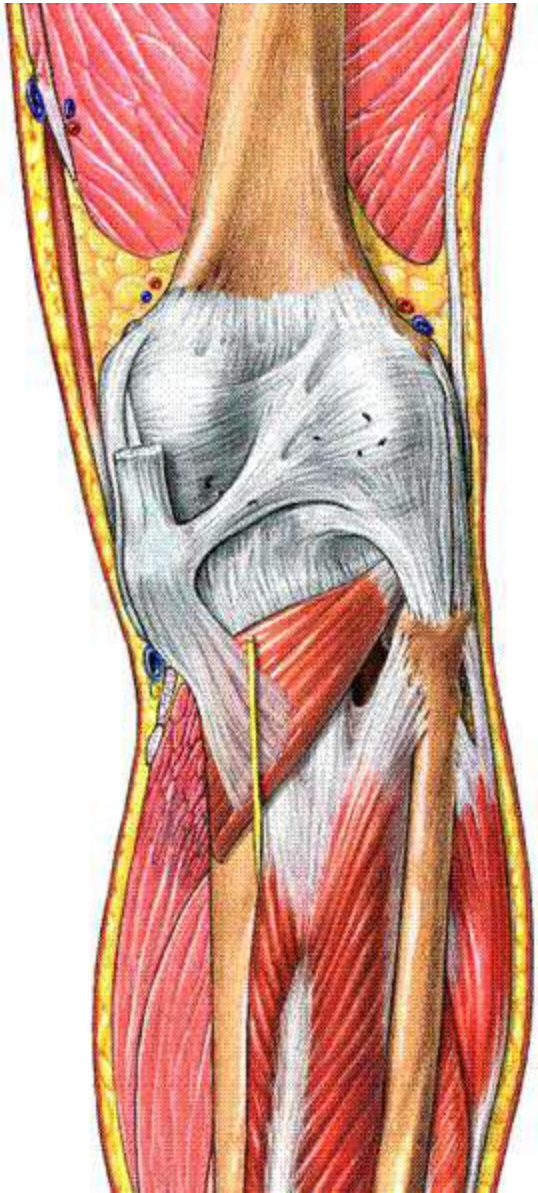

Ligament médial

Le ligament média s'étend de la face médial du fémur a la face médial du tibia

- Très résistent assure la stabilité médial du genou

-Sa rupture entraine l'entorse du genou

-- le genou est maintenue par la patte d'oie (les muscles de la patte d'oie)

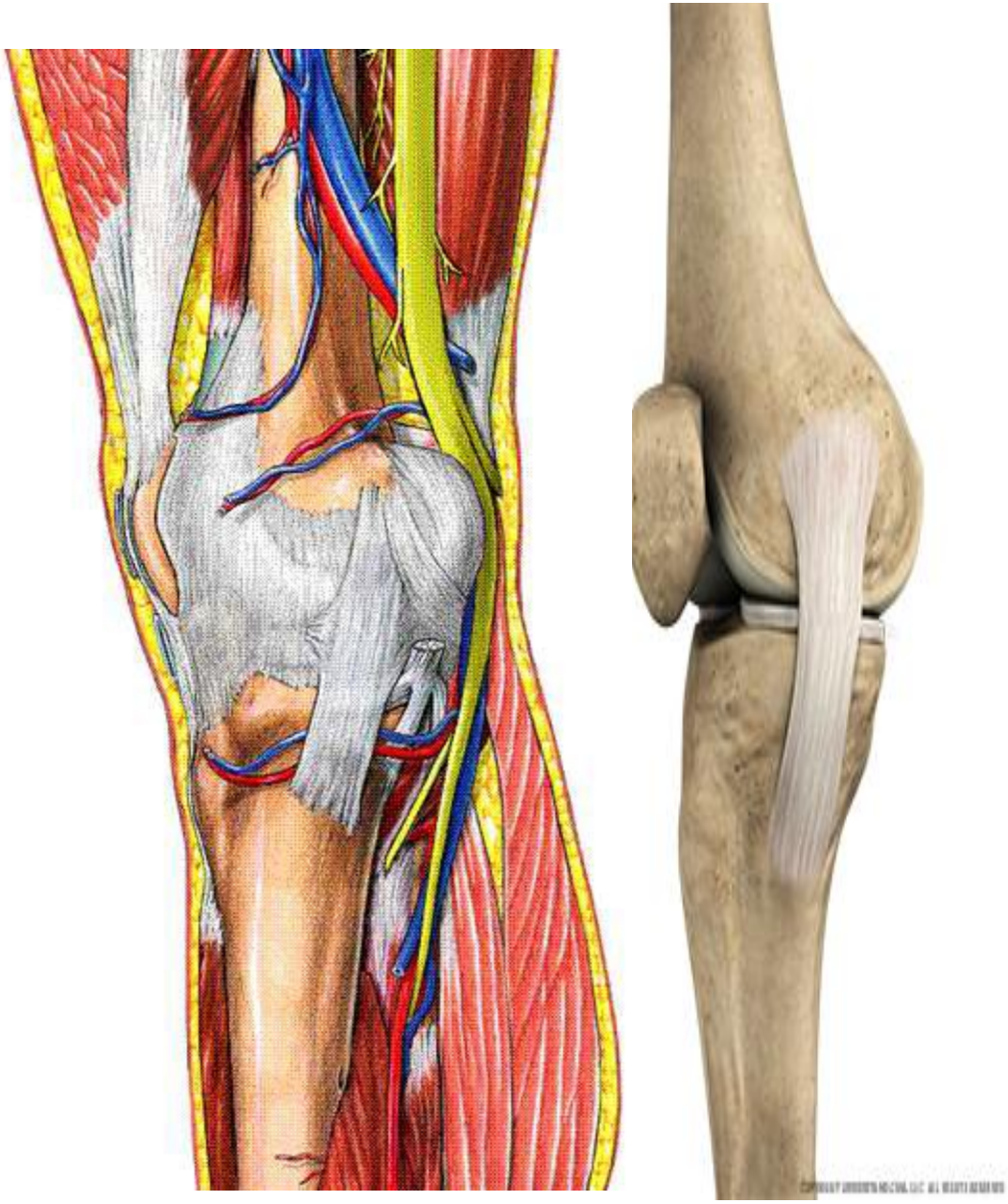

Les muscles de la patte d'oie

1-Le Sartorius
2-Le demi-tendineux
3-Le gracile

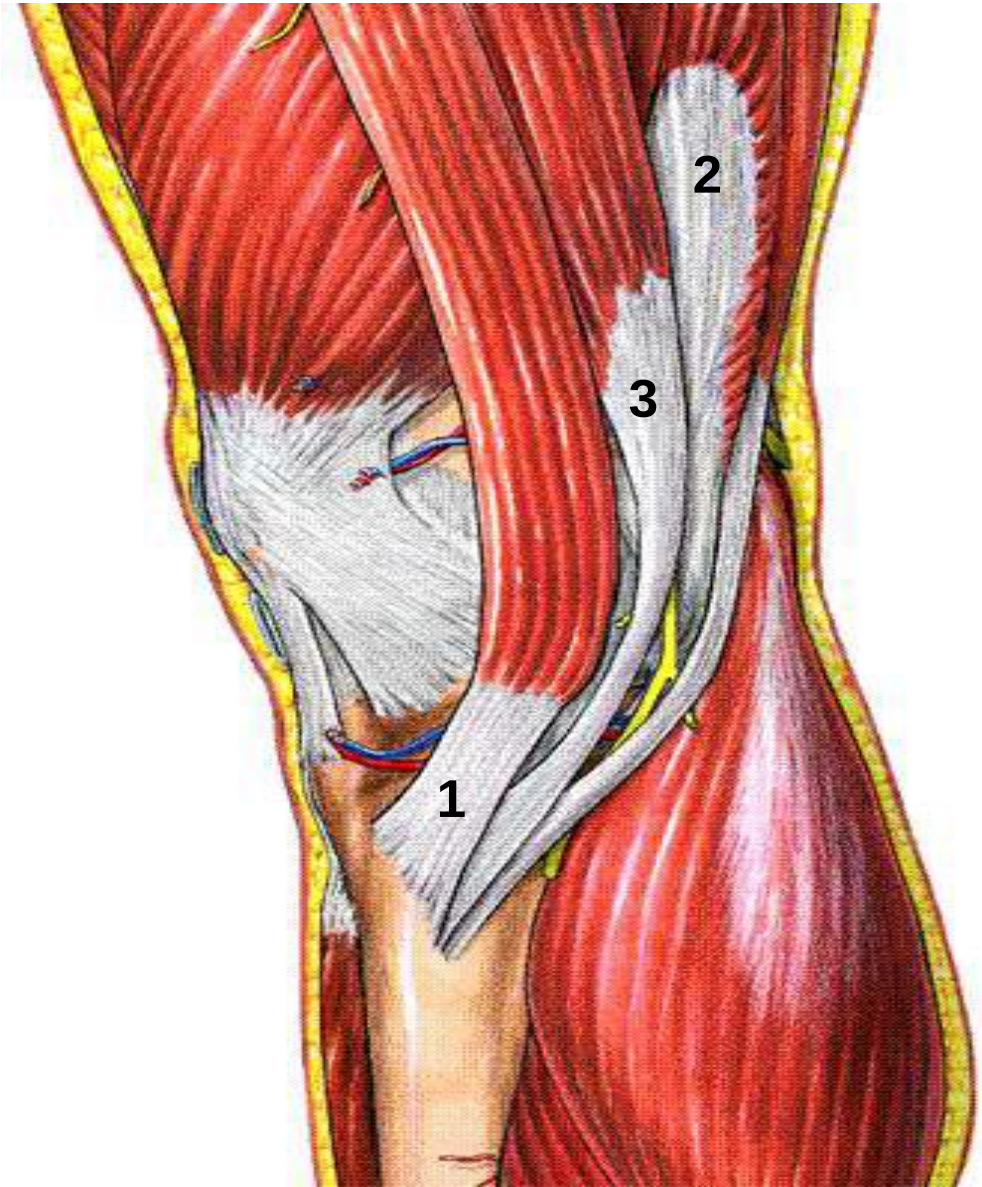

Ligament latéral

Le ligament latéral moins puisant que le ligament médial

Il maintien la stabilité du genou en synergie avec les ligaments passives

Il s’étend de la face latéral du genou a la tête du péroné

Les ligaments croisées

Les ligaments croisés c'est le pivot central

- Ils assurent la stabilité ventro-dorsal du genou

- Ils sont très solide et puisant

-Leurs lésion entraine le mouvement du tiroir (rechercher cliniquement)

-C'est l'instabilité du genou et le blocage

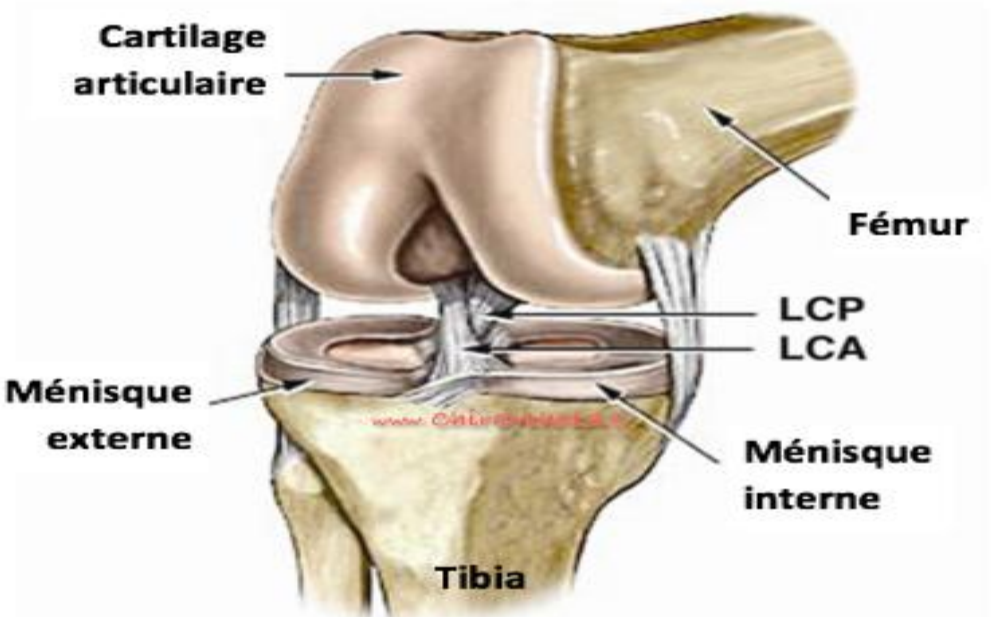

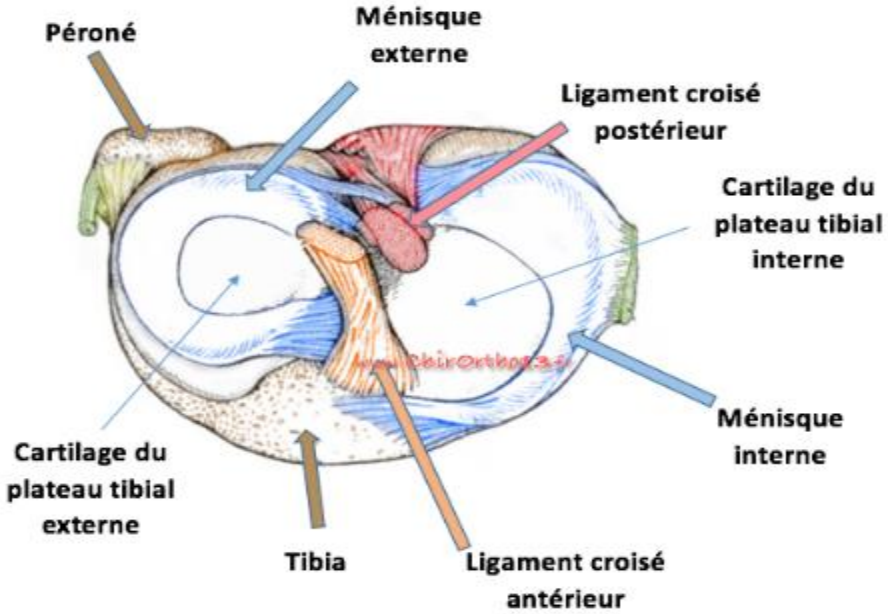

Ligament croisé ventral

- Le ligament croisé ventral c'est le ligament croisé antéro-externe
- Il s'étend de la surface pré spinale
- Se porte en arrière et en dehors
- Pour se terminer à la face interne du condyle externe

Ligament croisé dorsal

-Le ligament croisé dorsal

- c’est le ligament croisé postéro-interne

- s’étend de la région rétro-spinale

- avec un trajet vertical

- il se termine sur la face latérale du condyle médial

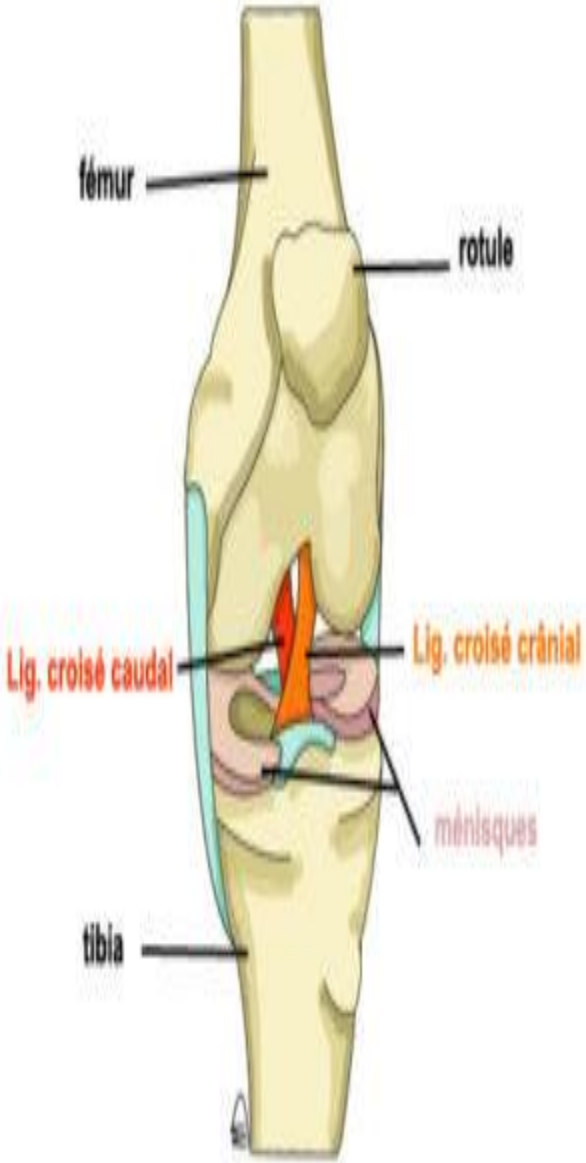

Les muscles péri-articulaire

-Ce sont les muscle qui entoure le complexe du genou

-- il contribuent à la stabilité du genou par leurs terminaison tendineuses

-- en avant le muscle quadriceps, en arrière demi-mebraneux et le biceps crural et le poplité

-- médialement la patte d''oie(Sertorius, gracile et demi-tendineux)

-- latéralement fascia-lata

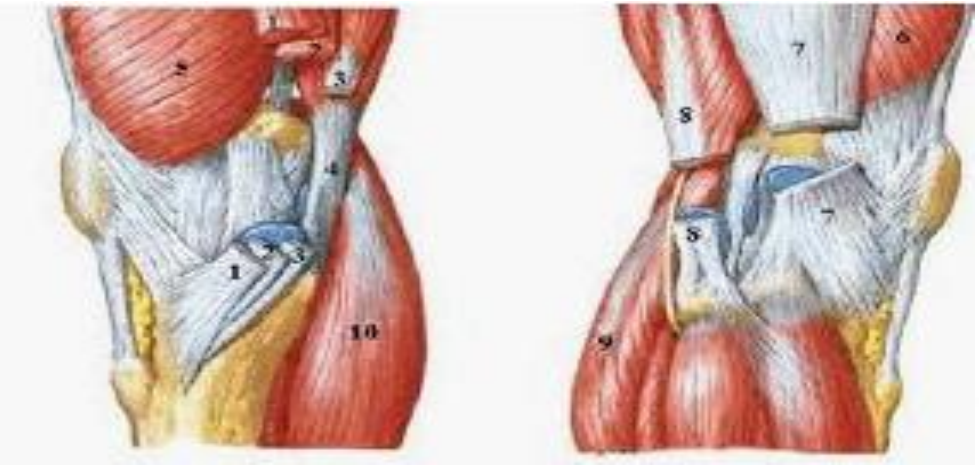

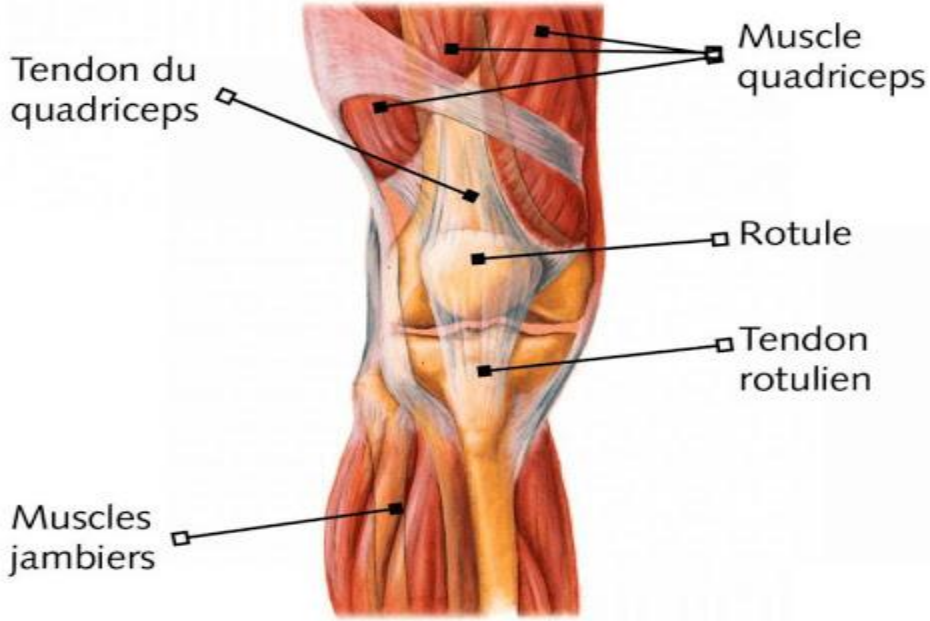

Anatomie fonctionnelle

- l'articulation du genou assure les mouvements :

-Flexion- extension

-Rotation mais genou en position fléchit

-- a la position 0 Anatomique l'extension est verrouillée

-La flexion active pour une hanche fléchit est à 14O˚, et 120˚ pour une hanche en extension

-- la flexion passive est à 160˚

-- pour la rotation position de référence genou fléchi à 90˚

-- Rotation médiale 30˚

-Rotation latéral 40˚

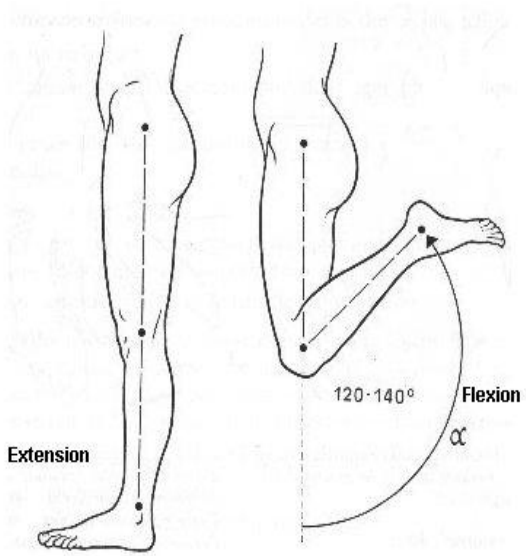

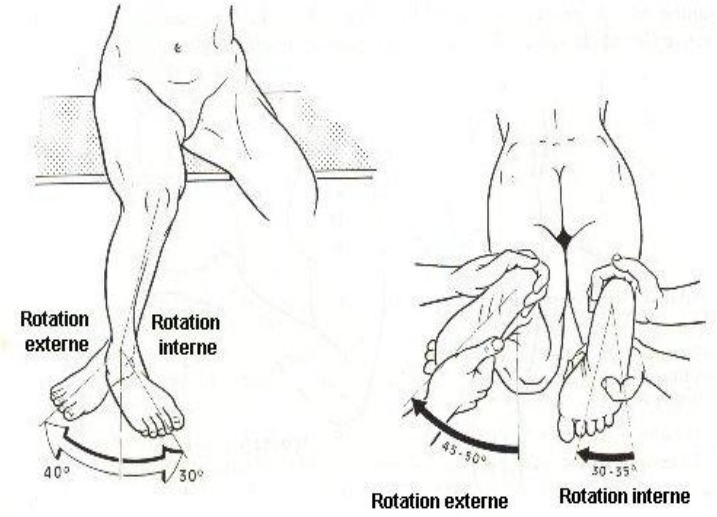

Anatomie clinique

-Le complexe du genou est le siège de traumatisme

-- surtout chez les sportifs

-- les lésion les plus fréquentes lésion méniscale, les ligaments croisés, et le ligament médial

-- les fractures des extrémités osseuses(plateaux tibiaux, l'extrémité distale du fémur

-- chez les sujets âgés l'arthrose (gonarthrose)

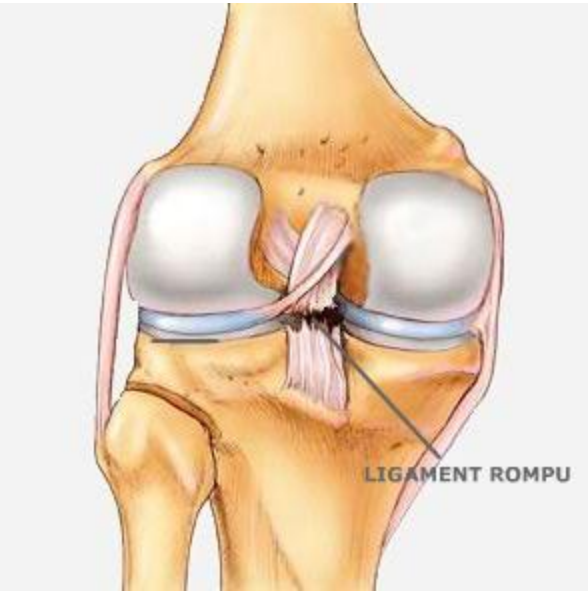

Arthrose du genou

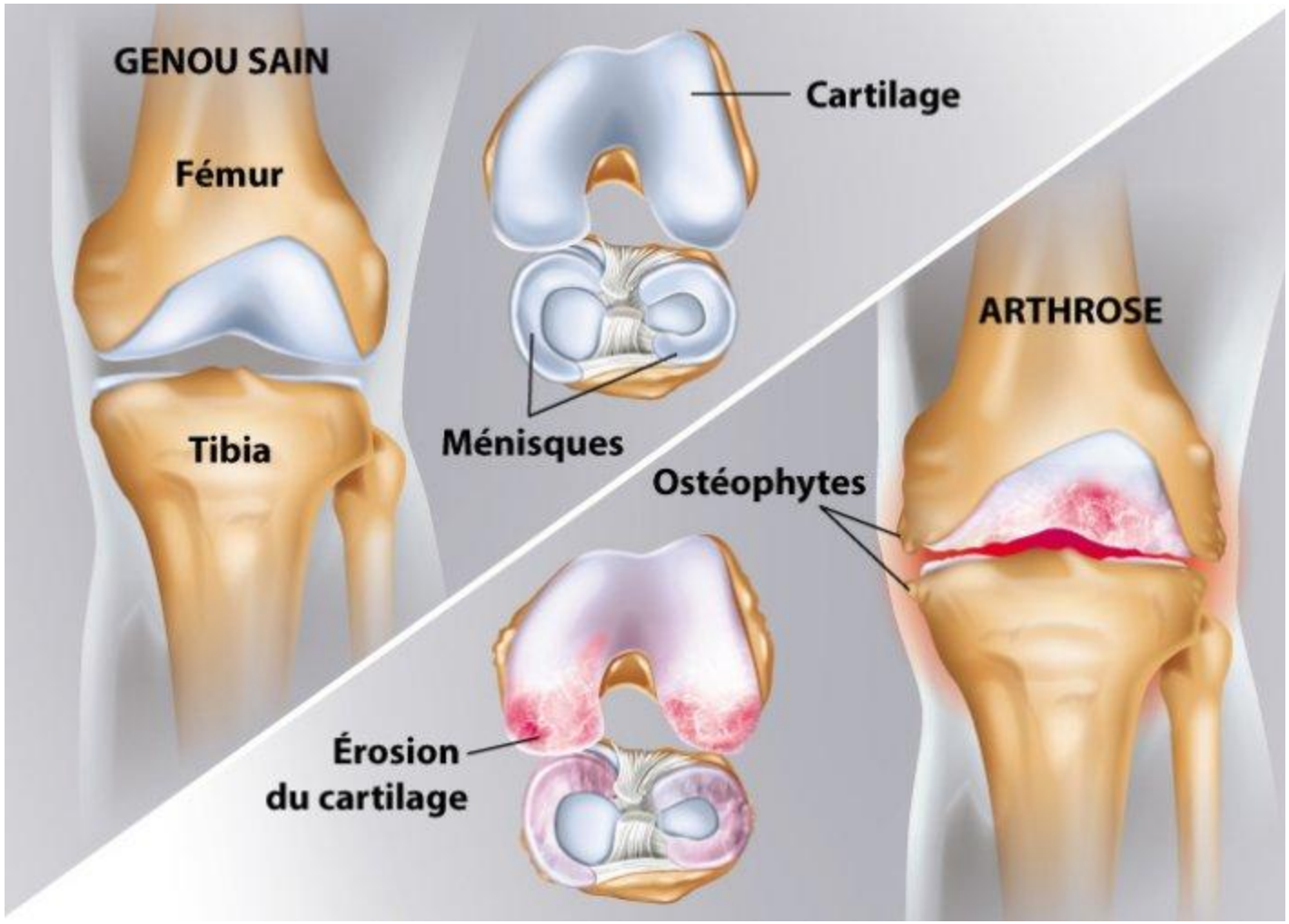

Arthroscopie du genou

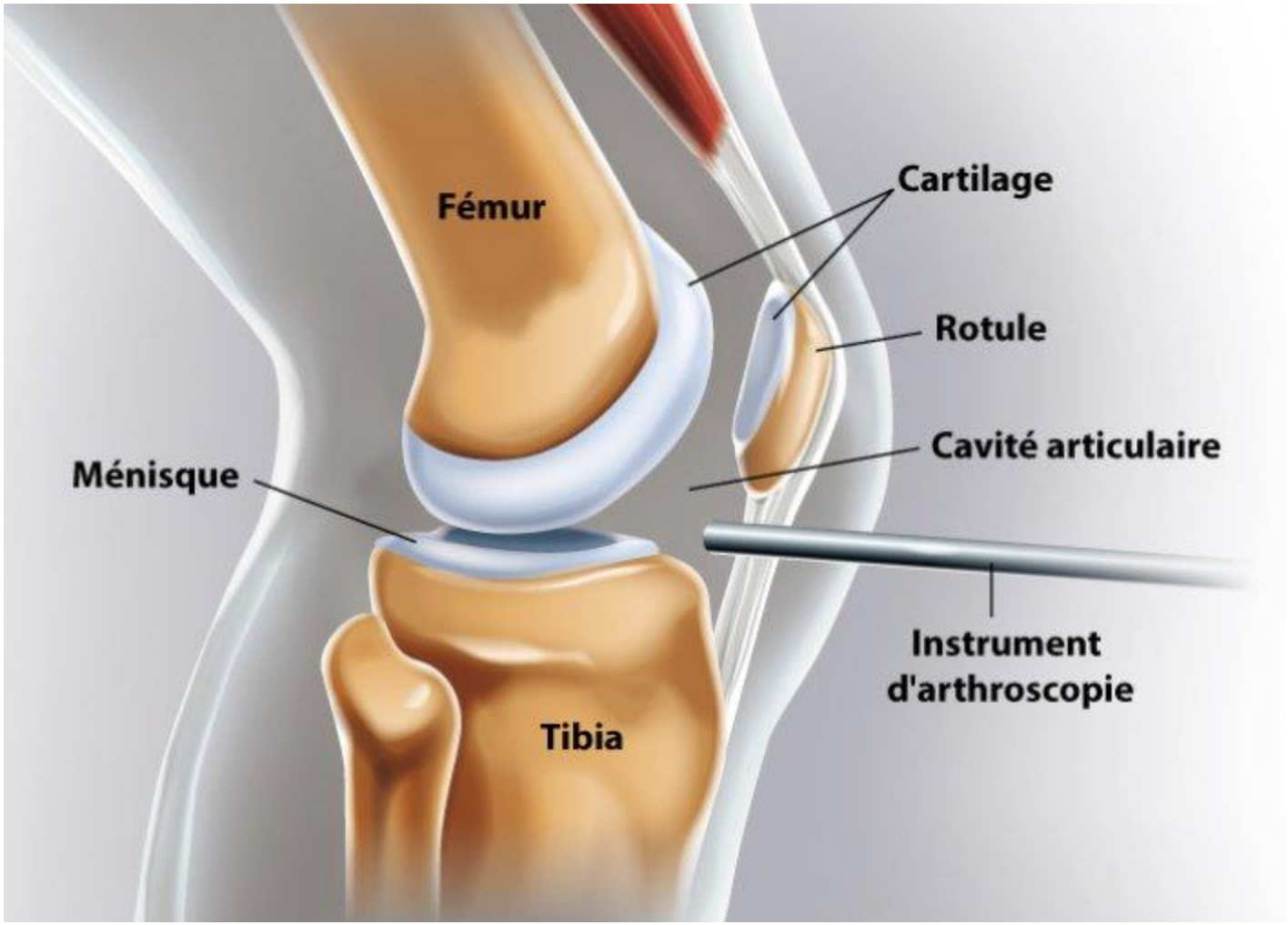

Lésion méniscale

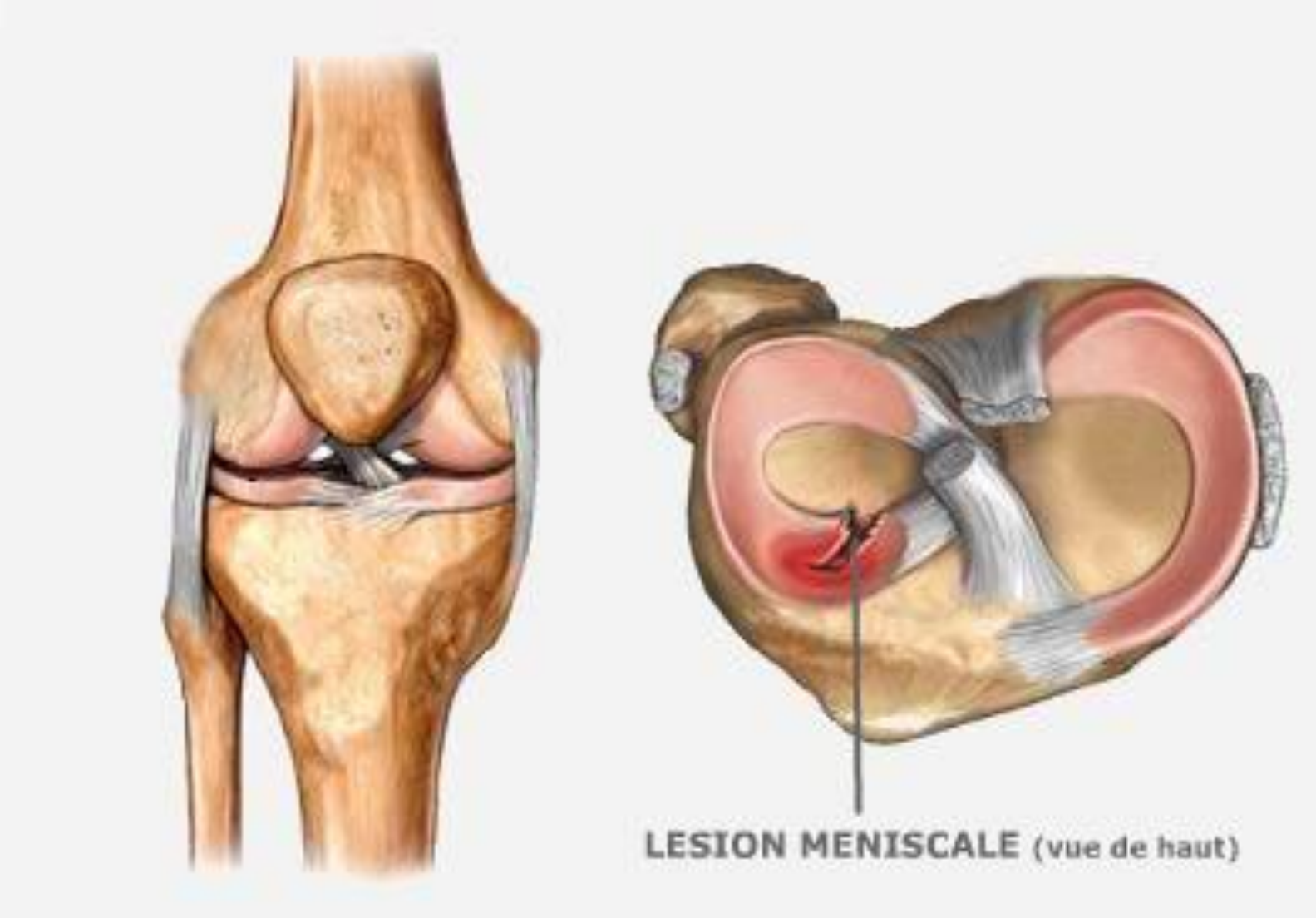

Imagerie du genou

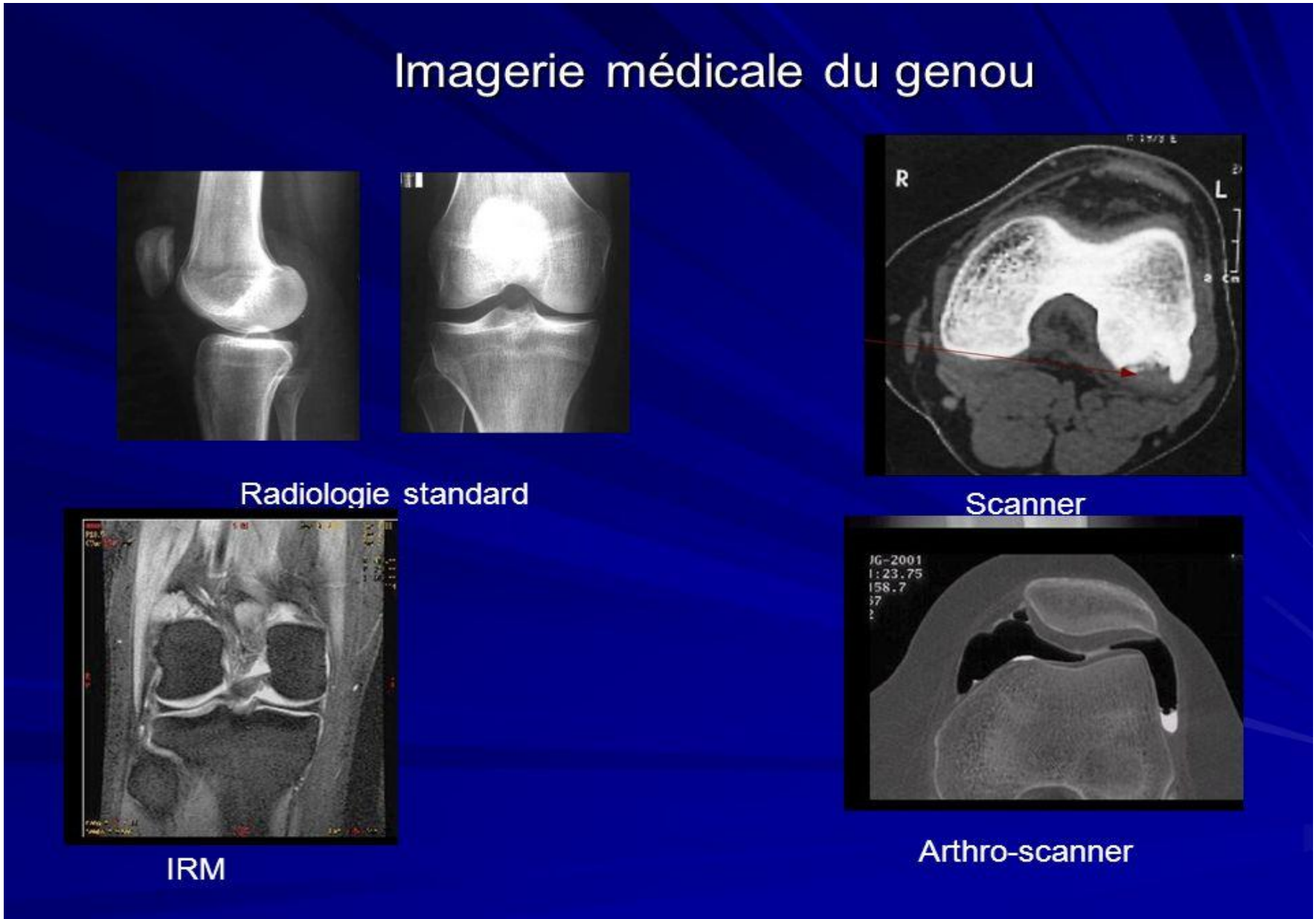

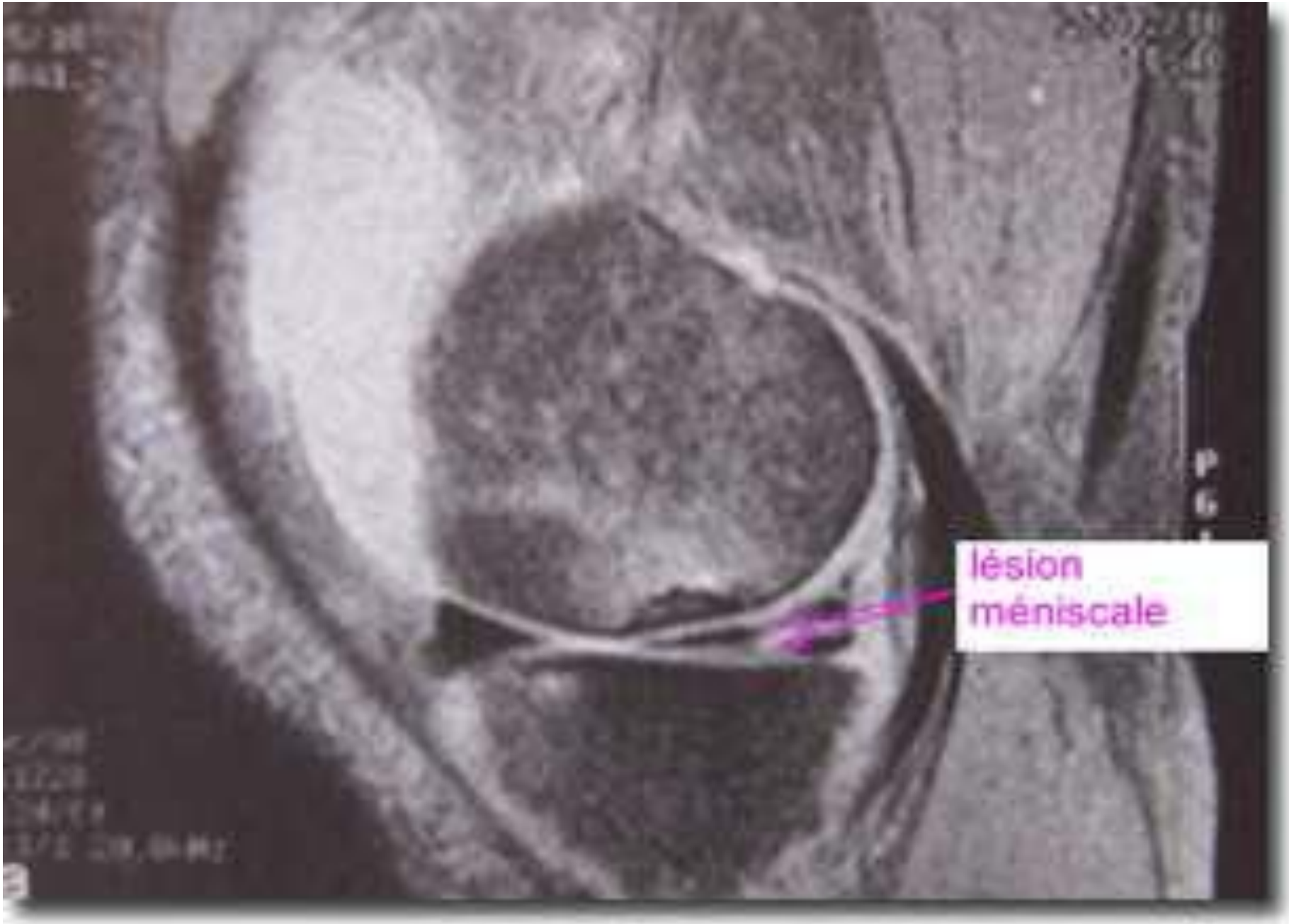
lésion
méniscale

Image cadavérique

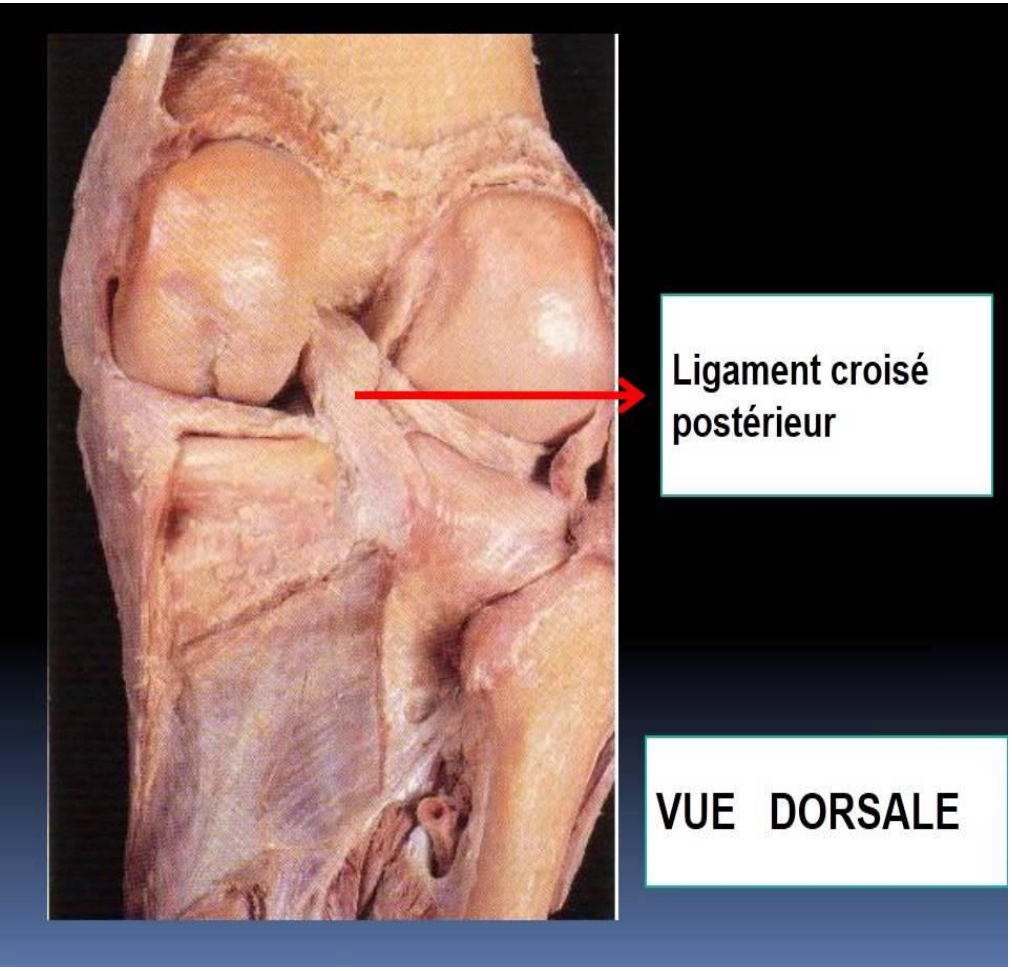

MERCI