Déformations rachidiennes
Scolioses et
maladie de Scheuermann

Module OTR
Année 2019-2020

Pr. LAYADI. K
Faculté de Médecine d'Oran
Service de Médecine Physique et de Réadaptation CHU Oran
layadikhaled@gmailcom

Définition
Bilan clinique
Bilan paraclinique
Etiologies
Evolution surveillance et Pronostic
Traitements
Conclusion

Définition

Déformation rachidienne consistant en un déplacement relatif progressif d'un élément constitutif (vertèbre) par rapport à son adjacent, se produisant dans les trois plans de l'éspace (frontal, sagittal, coronal) sans perte de la continuité ostéoligamentaire et se développant sur la colonne vertébrale, essentiellement pendant la période de croissance.

NB: Attitude scoliotique : Compensation physiologique (exemple: déséquilibre du bassin, inégalité de longueur des MI)

Epidémiologie

- Etude de concordance chez les jumeaux

  73% monozygote vs 36%dizygote

  Kesling KL Spine 1997

- Etude de concordance familiale

  coté et type de courbure identique 66%

  Sales de Gauzy et al.Spine 2010

- Etude généalogique

  145 patients Utah, origine familiale retrouvée 97%

  50% des cas = ancêtres communs UK (XVIème siècle)

  Oglivie et al.Spine 2010

Mode de transmission ?

- Autosomique dominant
- Dominant lie a l'X
- Multifactoriel

Origine génétique complexe et hétérogène avec de multiples interaction entre gène et environnement

Bilan clinique

BILAN CLINIQUE

Le motif de consultation

- Ce devrait être l'examen systématique d'un enfant d'âge scolaire.
- Parfois c'est pour des douleurs du dos, pour une anomalie morphologique constatée par l'entourage.
- Des antécédents familiaux.

Interrogatoire

- En cas de douleur, on en précisera son siège, ses irradiations, ses horaires, ses circonstances de survenue, et ses conséquences sur l'activité.
- Antécédents personnels et familiaux.
- Etat de maturation de l'enfant en particulier concernant la maturation pubertaire.

Examen du rachis en statique

- L'enfant est examiné debout, totalement dévêtu. Une éventuelle inégalité de longueur de membre doit être corrigée pour équilibrer le bassin.

- On apprécie une dénivellation des épaules. une asymétrie de la taille.

- On précise l'équilibre frontal du rachis en abaissant un fil à plomb de l'épineuse de C7 qui doit passer par le pli inter-fessier. Le déséquilibre est mesuré par la distance qui sépare le fil du pli, en millimètres

La flèche cervicale :

Le fil à plomb est placé comme pour la mesure de l'axe occipital, tangent au sommet du pli inter-fessier et à l'apex de la cyphose. On mesure la distance du fil à plomb à l'épineuse de C7. Le point de tangence dorsal est habituellement en T6 . La distance habituelle est de 40 mm.

La flèche lombaire :

On mesure la distance du fil à plomb au creux de la lordose, habituellement L2 . la distance habituelle est de 40 mm.

La flèche de la scoliose

La matérialisation des épineuses permet d'objectiver la flèche horizontale de la courbure. Parfois on demande a l'enfant de se pencher légèrement

Vue de dos

Bassin horizontal, asymétrie de la taille et des épaules, saillie des omoplates témoignant du dos plat, petite déviation frontale à droite

La gibbosité

Signe la rotation vertébrale. Associée à la déviation frontale, elle définit la scoliose. Elle se définit comme la saillie d'un hémi thorax ou d'une fosse lombaire du côté convexe de la scoliose. Elle se mesure par la distance entre l'horizontale passant par le

sommet de la gibbosité et le dos côté concave, en un point symétrique de ce sommet par rapport à la ligne des épineuses. Elle est recherchée debout, l'enfant penché en avant, le bassin étant équilibré et les mains jointes entre les jambes tendues.

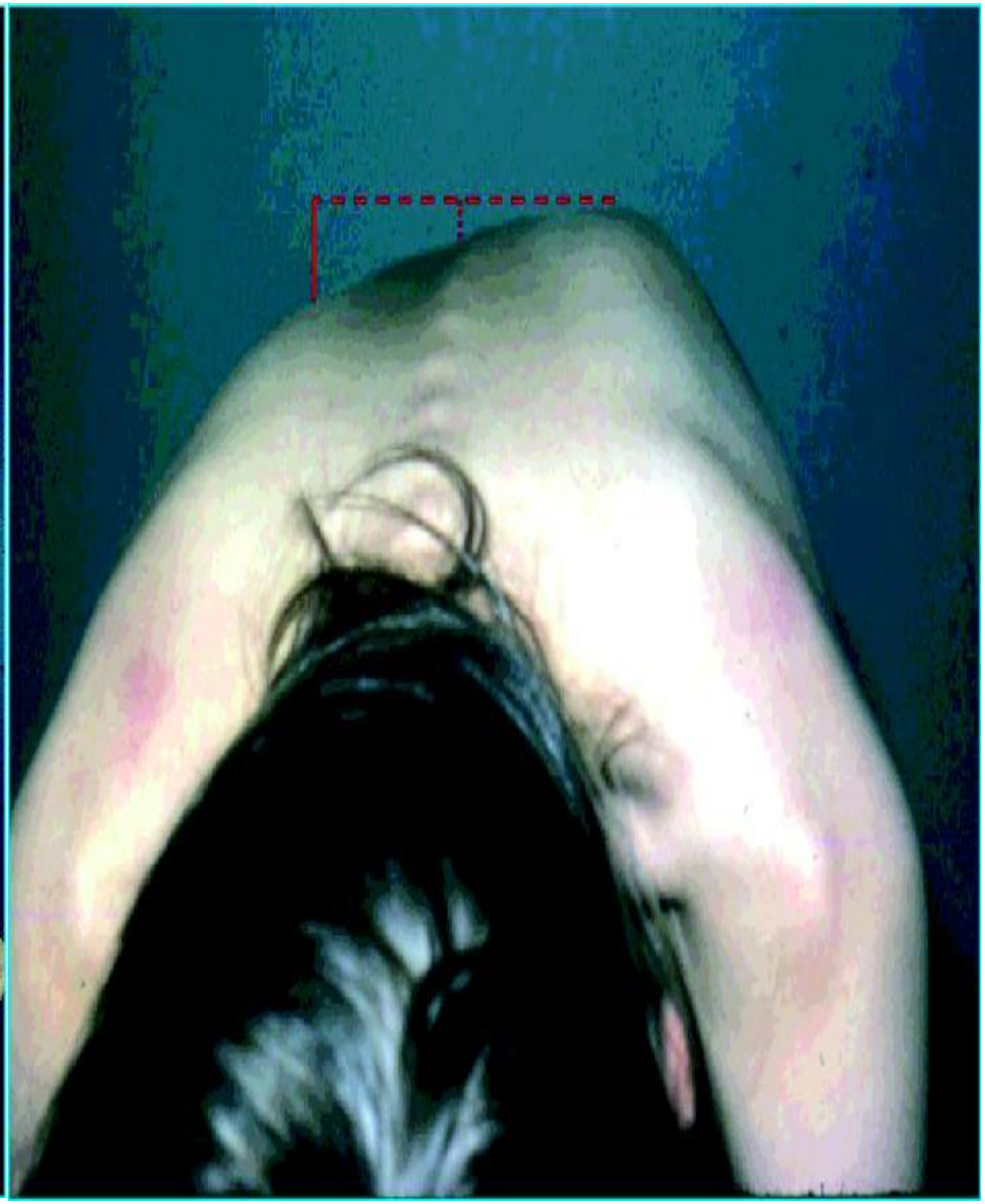

Scoliose

Touffe de poils

Spina bifida occulta

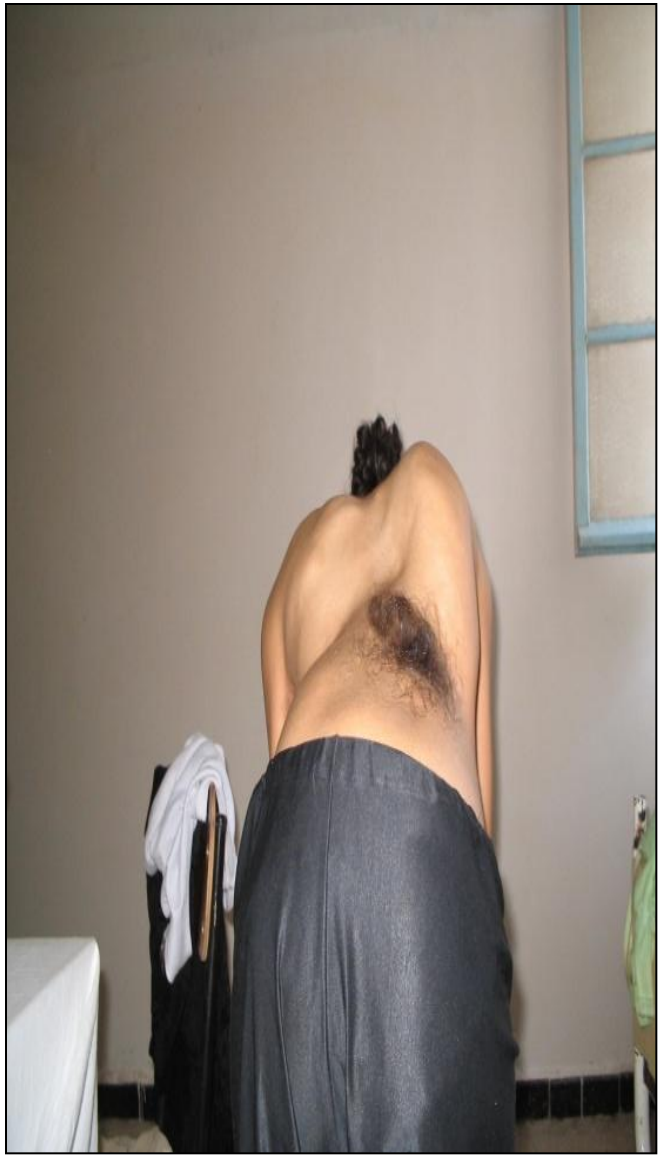

BILAN DYNAMIQUE

Il est effectué dans les trois plans de l'espace selon l'étoile de MAIGNE

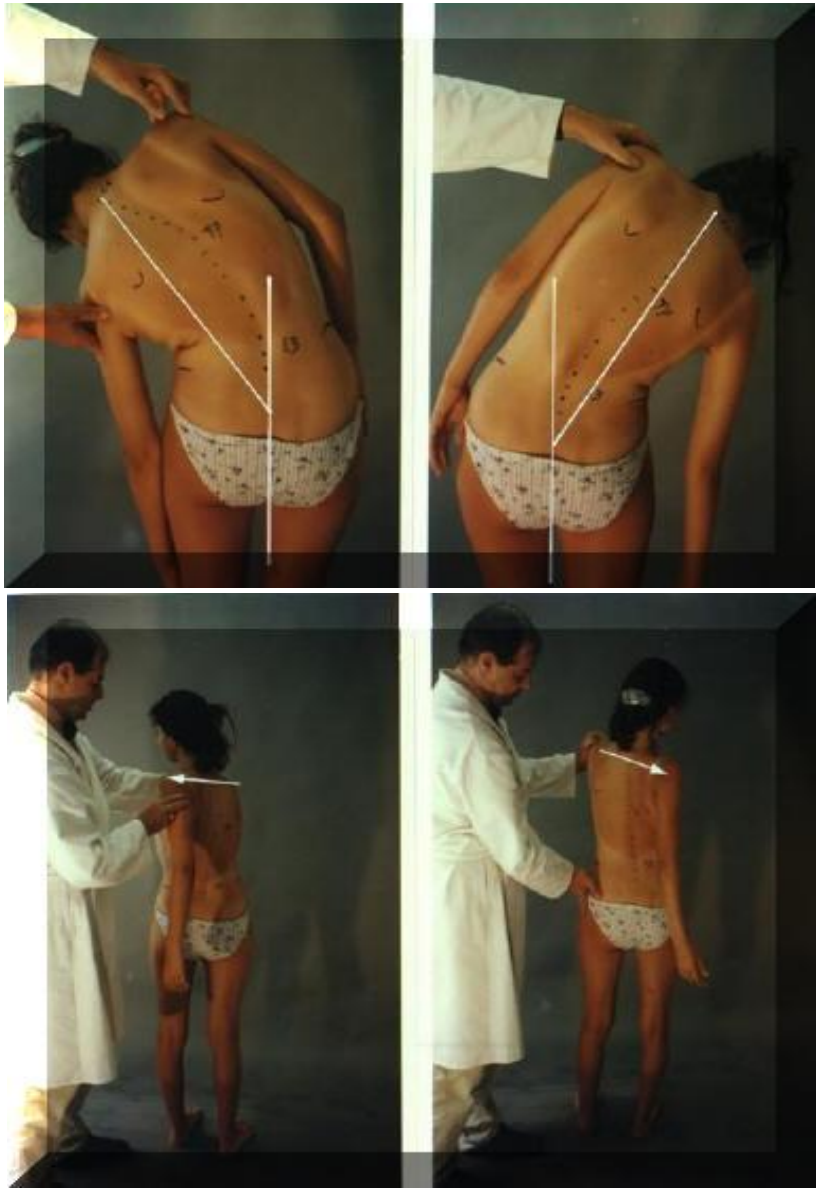

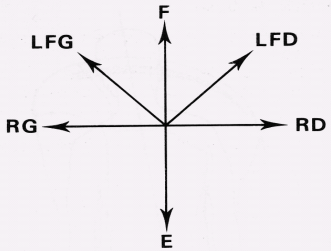

Fig. 136 — Le schéma en étoile de Maigne et Lesage :
F : flexion (flexion avant),
E : extension (flexion arrière),
RD : rotation droite,
RG : rotation gauche,
LFD : latéroflexion droite,
LFG : latéroflexion gauche.

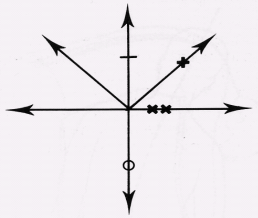

Fig. 137 — Une *barre* sur une branche de l'étoile marque une limitation non douloureuse. Selon l'importance de cette limitation, on note une, deux ou trois barres.
Une *croix* indique une limitation douloureuse. Selon l'importance de cette limitation douloureuse, on note une, deux ou troix croix.
Un *cercle* indique un passage douloureux.

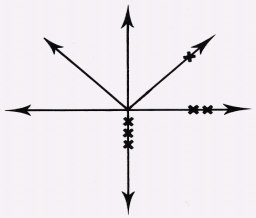

Fig. 138 — Si l'on souhaite mieux préciser les résultats de l'examen, on peut placer les *barres* ou les *croix* (v. fig. 137) plus ou moins près du centre de l'étoile, selon que la douleur ou la limitation apparaissent dès le début (près du centre) ou à la fin (près de la flèche) du mouvement.
Ici, le schéma traduit :
— une très forte douleur à l'extension dès le début du mouvement,
— une forte douleur à la rotation droite,
— une légère douleur en fin de latéroflexion droite.

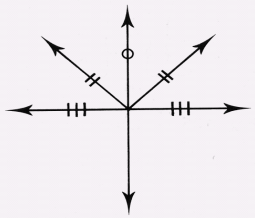

Fig. 139 — Ce schéma traduit une région du rachis dont les mouvements de flexion-extension sont libres, à part un passage douloureux lors de la flexion, tandis que les latéroflexions D et G et les rotations D et G sont très limitées, mais non douloureuses.

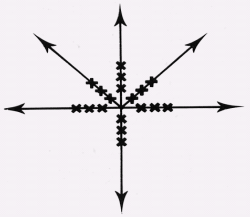

EXAMEN EN BOUT DE TABLE

On réalise dans cette position un véritable examen programmé du rachis.

INSPECTION : pigmentation des épineuses, recherche de taches café au lait…

PALPATION : plan cutané (cellulalgies au palper-rouler)
plan sous-cutané : fibromyalgies
plan musculaire : contracture

PERCUSSION : des épineuses
PRESSION des transverses
SIGNE DE LA CLEF au niveau des ligament i-e

EXAMEN EN DECUBITUS

Bilan articulaire : hanches, genoux et chevilles.
Bilan neurologique : sensibilité, réflexes et motricité.
Bilan vésicosphinctérien.

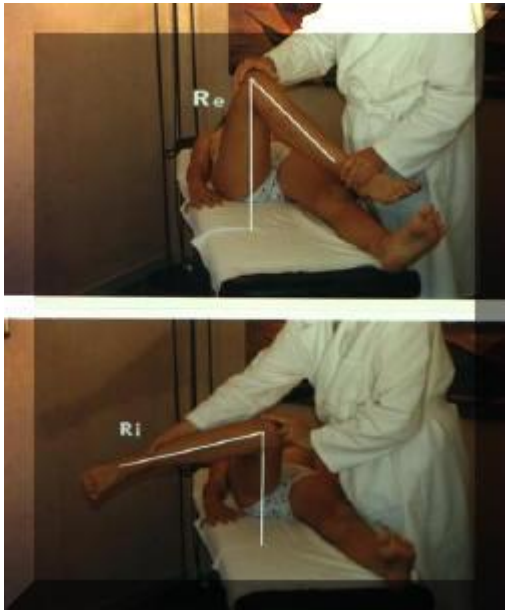

LE RESTE DU BILAN

Respiratoire.
Examen des autres appareils.
Psychologique.

Examens paracliniques

Radiographies

Précisent les données de l'examen clinique et d'effectuer des mesures qui seront répétées à distance pour définir la pente évolutive de la scoliose.

Les clichés de base sont :

Une téléradiographie de face, debout, avec correction de l'inégalité de longueur des membres inférieurs notée cliniquement. Permet de mesurer l'angle de COBB

Une téléradiographie de profil, debout, dans la position du skieur tenant ses bâtons

Des radiographies du bassin du coude ou de la main peuvent éventuellement être demandées pour apprécier l'âge osseux.

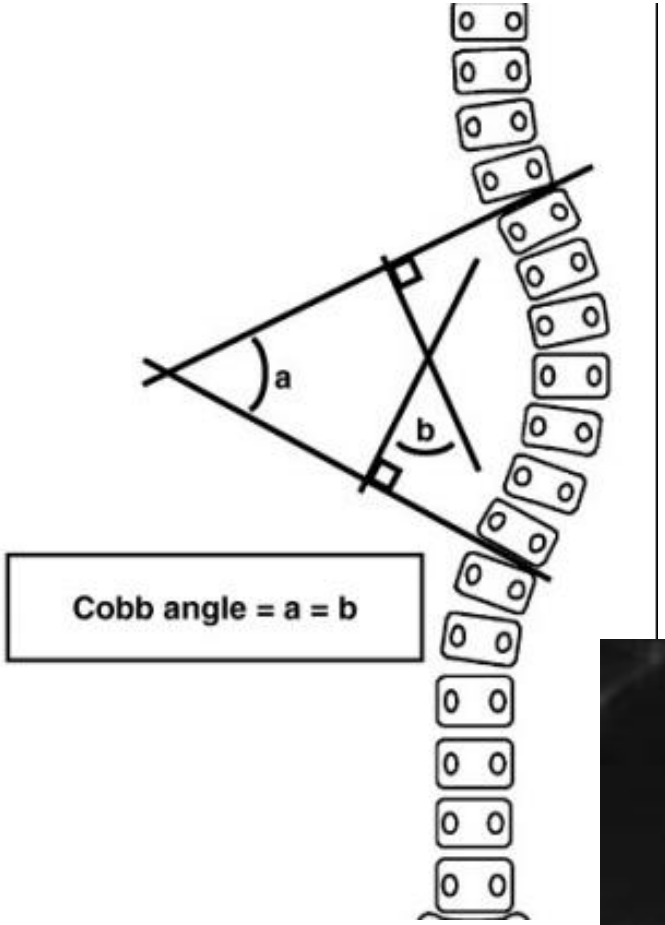
a
b
Cobb angle = a = b

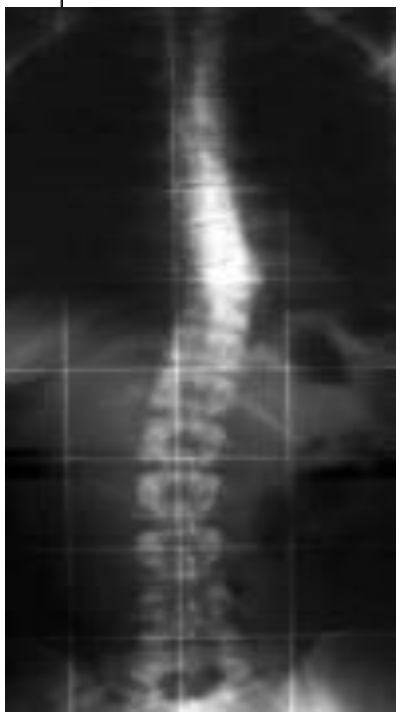

Scoliose thoracique

Scoliose lombaire

Différentiation
des courbes selon
la région anatomique.

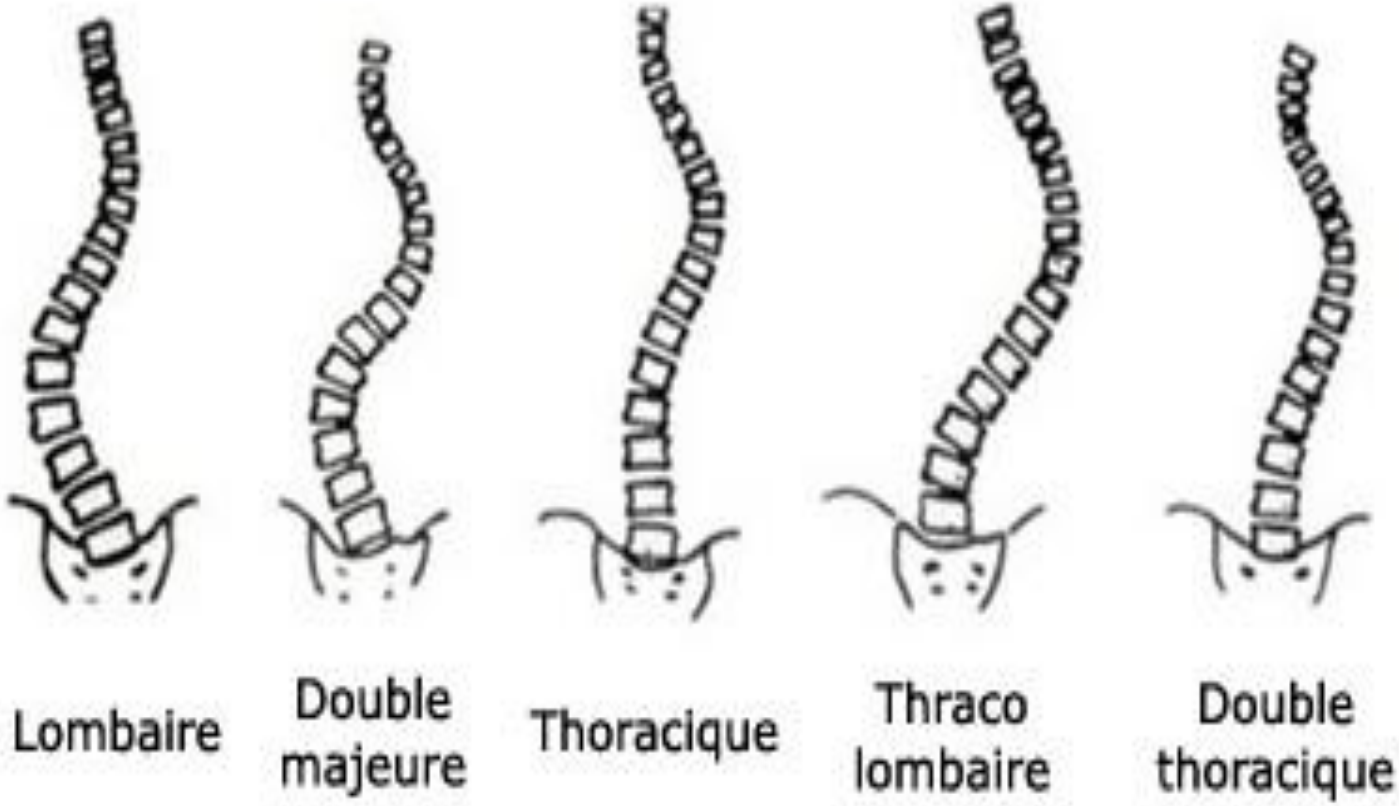
Lombaire
Double majeure
Thoracique
Thraco lombaire
Double thoracique

Le test de Risser

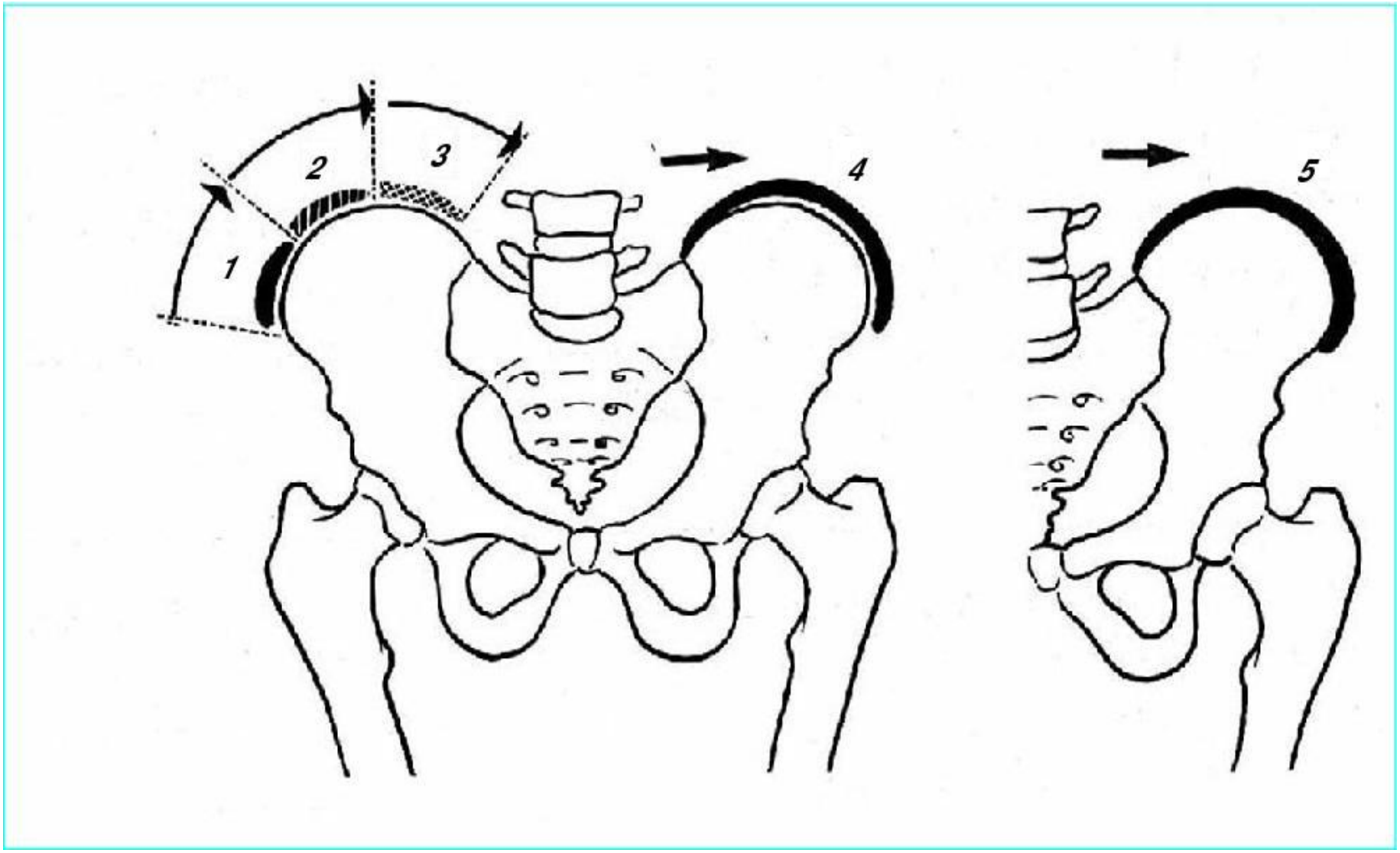

Autres examens paracliniques

- Scaner
- IRM
- Spiro

Etiologies

Etiologies

Symptomatiques
14 %

Maladies
1 %

Idiopathiques
85 %

Scolioses symptomatiques

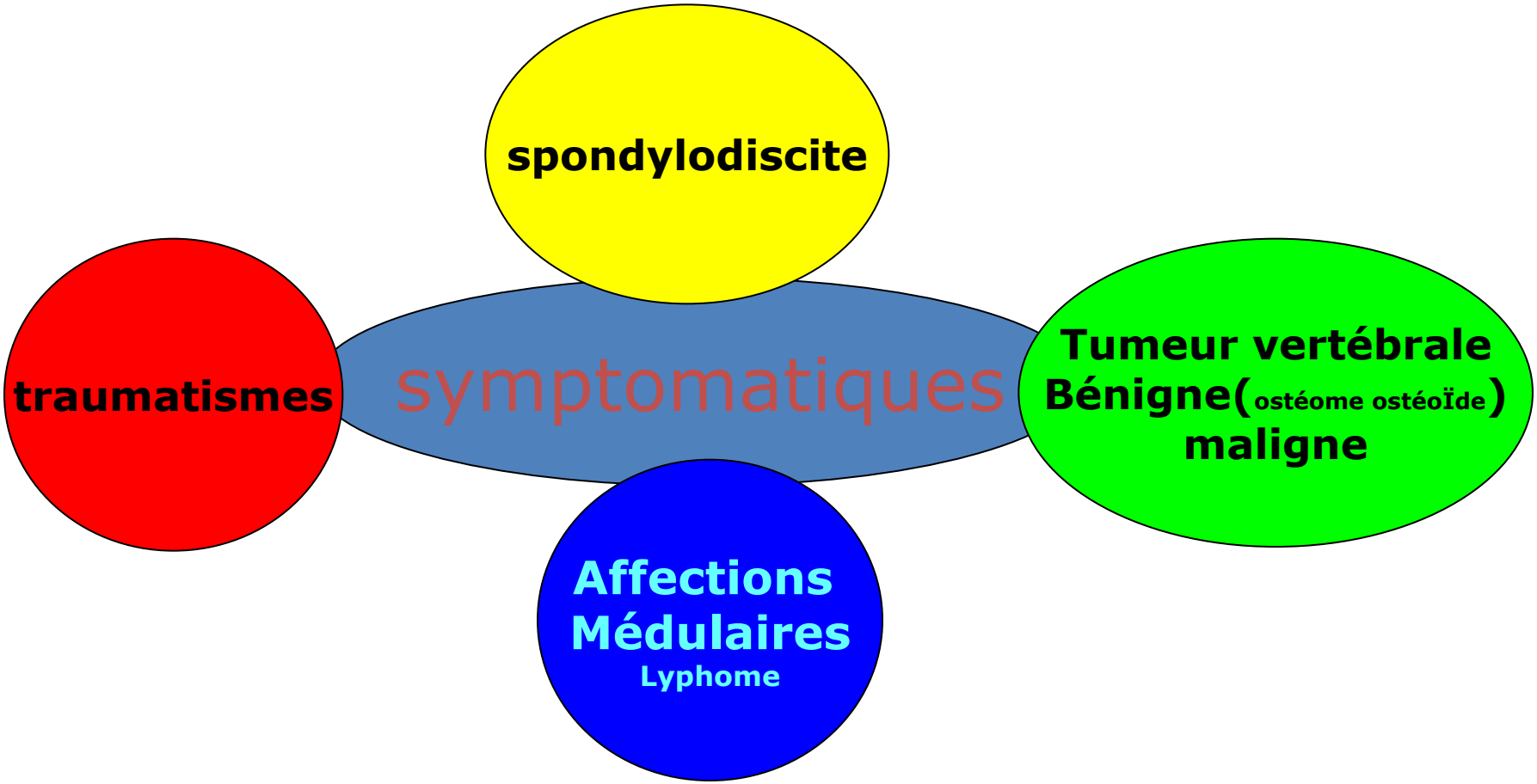

Scolioses maladie

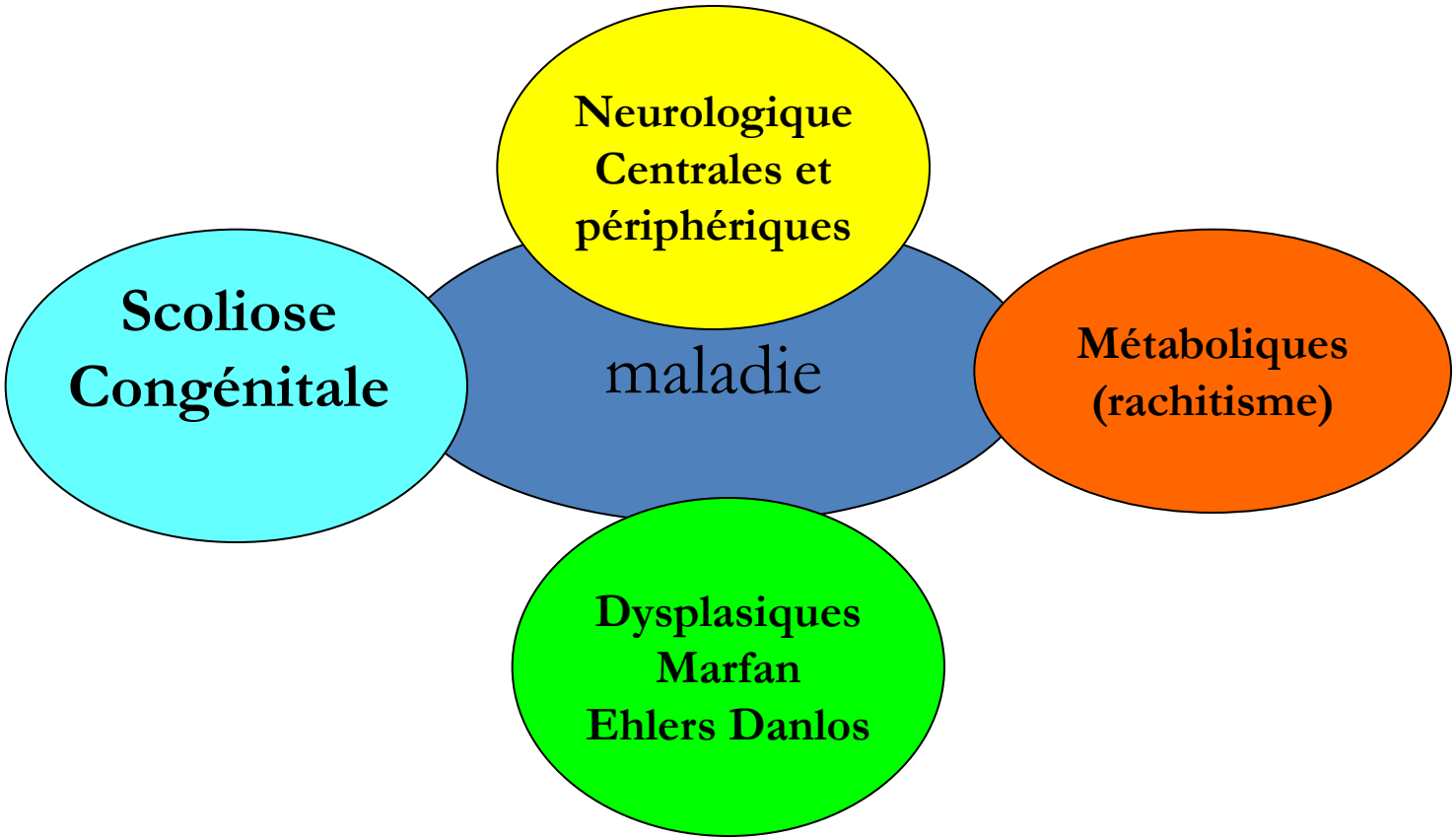

Scoliose neuromusculaire

Obliquité pelvienne

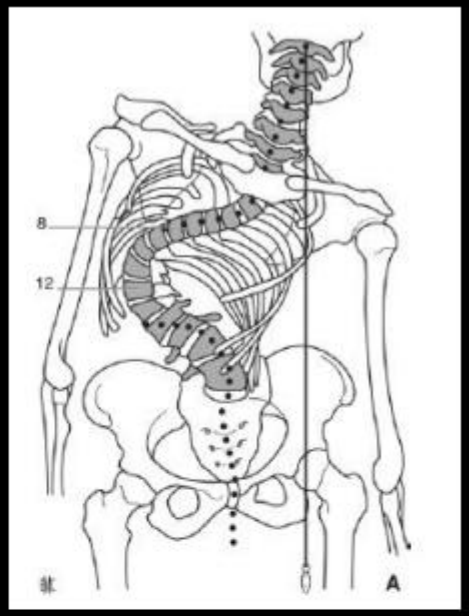

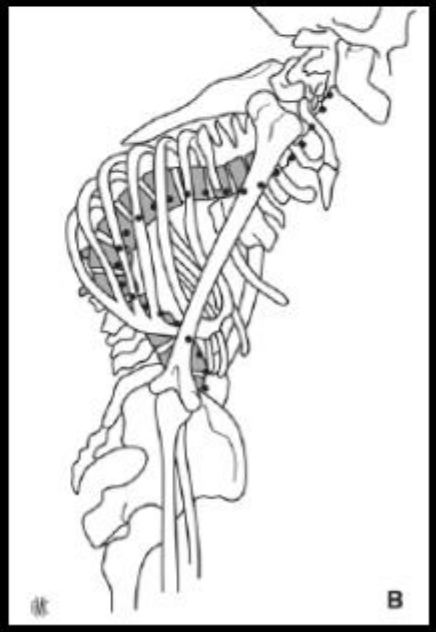

Evolution, surveillance et pronostic

Le pronostic est fonction

- Angle de Cobb
- Topographie
- Age: nourrisson, enfant, adolescent, adulte
- Etiologie
- Temps

Évaluation du potentiel de croissance

Mesure de la taille assise et debout

En début de puberté, soit à 13 ans d'âge osseux chez le garçon, il reste 13 cm de croissance dans le rachis (taille assise) et à 11 ans d'âge osseux chez la fille, il reste 12 cm de taille assise à prendre.

L'évaluation de la taille debout et de la taille assise, ainsi que de l'âge osseux sont très importants dans la surveillance de la scoliose.

En effet c'est en tout début de puberté et durant les deux premières années que le rachis grandit le plus.

C'est à cette période que le risque d'aggravation de la courbure scoliotique est le plus grand et où la surveillance doit être accrue. D'où l'intérêt de préciser le stade de maturation pubertaire de l'enfant.

SURVEILLANCE

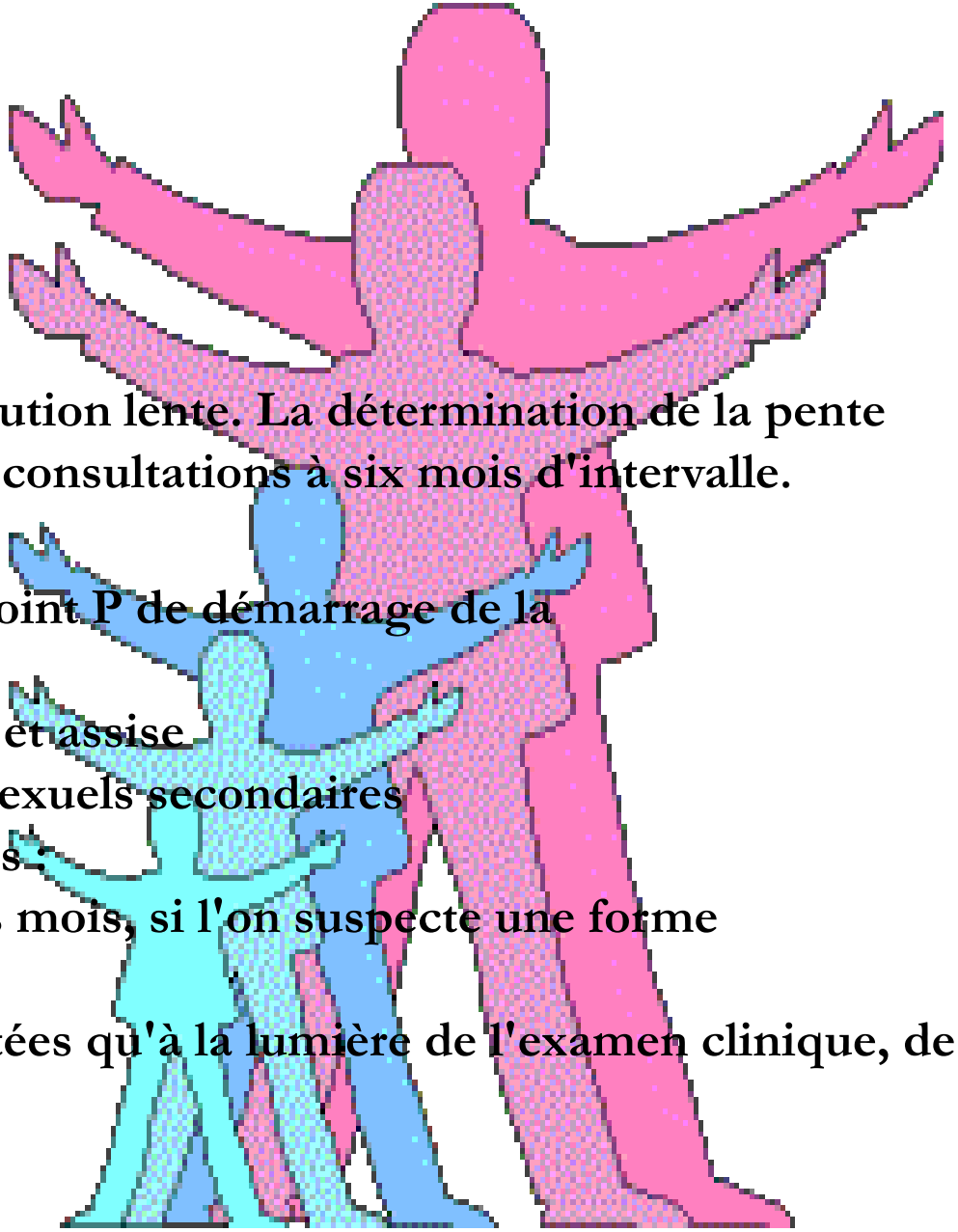

Avant l'âge de 10 ans

On se trouve dans la phase d'évolution lente. La détermination de la pente évolutive nécessite deux, voire trois consultations à six mois d'intervalle.

Après l'âge de 10 ans

Il faut dépister attentivement le point P de démarrage de la poussée de croissance pubertaire :

- Courbes de taille debout et assise
- Examen des caractères sexuels secondaires

Les bilans doivent être rapprochés :

Un examen clinique tous les trois mois, si l'on suspecte une forme évolutive.

Les radiographies ne seront répétées qu'à la lumière de l'examen clinique, de manière à éviter tout excès.

EVOLUTION

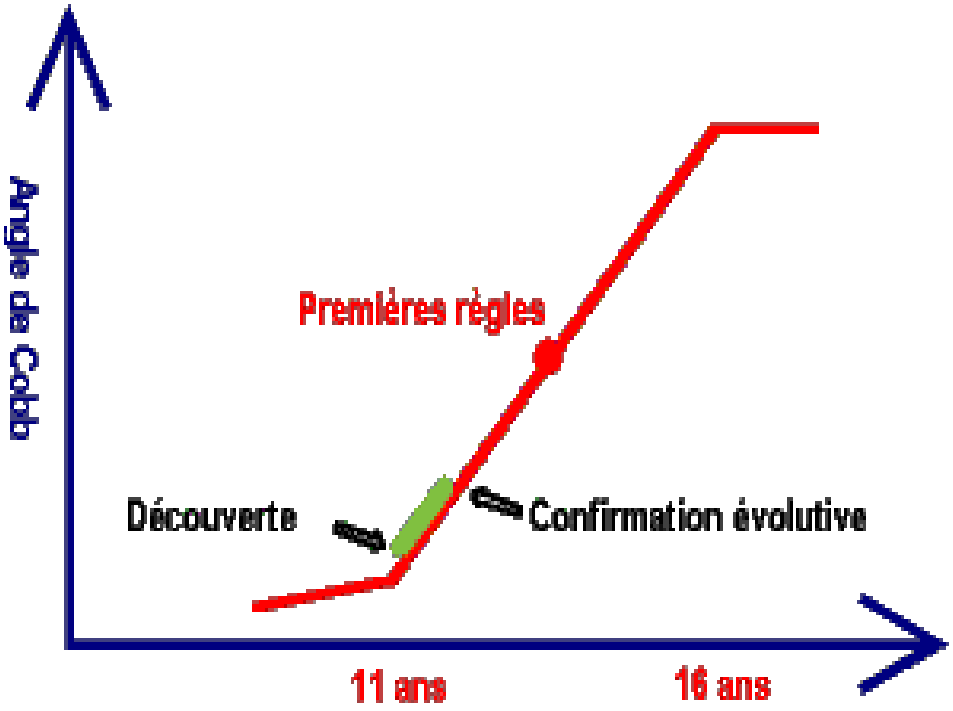

Par définition, une scoliose n'est reconnue évolutive que si l'on constate son aggravation lors de deux examens radiologiques successifs à quelques mois d'intervalle. Il faut donc toujours demander un bilan radiologique de base dès le premier examen, pour avoir une référence objective lors du suivant !

Le pronostic évolutif d'une scoliose idiopathique repose sur :

- L'âge de découverte : plus une scoliose se manifeste précocement, plus son risque évolutif est grand.
- L'angle de Cobb, qui mesure l'incurvation frontale.
- La maturation sexuelle et osseuse.

EVOLUTION

En principe, deux mesures espacées de 4 à 6 mois doivent permettre d'affirmer l'évolutivité de la scoliose avant d'entreprendre un quelconque traitement orthopédique.

Devant une scoliose découverte tôt, à petit angle, on peut même se permettre d'attendre une troisième mesure pour confirmer la pente évolutive et pallier aux imprécisions de mesure.

Devant une petite scoliose d'une dizaine de degrés, de découverte tardive après les premières règles ou Risser 1, le risque évolutif est minime et la surveillance vise surtout à ne pas passer à côté d'une forme secondaire à une cause spécifique.

Dans les scolioses de plus de 20° découvertes en début de phase pubertaire, a fortiori dans les formes de plus de 30°, le risque évolutif devient majeur et il parait légitime de discuter un traitement d'emblée, sans attendre une aggravation supplémentaire de la scoliose.

EVOLUTION

D'autres paramètres interviennent dans l'appréciation de la gravité d'une scoliose :

- L'importance de la rotation vertébrale, déséquilibre, dos creux,
- La forme topographique
- La réductibilité de la déformation.
- Les conséquences esthétiques et fonctionnelles déjà observées : douleurs, essoufflement à l'effort...

PENSER AU DÉPISTAGE FAMILIAL

Lorsqu'une scoliose est découverte, le risque d'en découvrir d'autres dans la même famille est 50 fois supérieur à celui de la population générale. La gravité de ces autres scolioses est imprévisible.
Il importe donc de faire un examen clinique de dépistage chez tous les enfants du même âge ou plus jeunes de la famille ainsi que chez les collatéraux (cousins, cousines, neveux, nièces...).

Traitement

Traitement

Il ne faut pas espérer que la kinésithérapie fasse disparaître une courbure scoliotique, par contre elle est un adjuvant indispensable du traitement de la scoliose quels que soient les autres traitements mis en œuvre .

Il ne faut plus attendre 30° d'angulation pour poser l'indication d'un corset. Une scoliose de moins de 20° avec un déséquilibre, une gibbosité qui s'aggrave, peut faire l'objet d'un traitement par corset à temps partiel.

La chirurgie reste parfois indiquée, mais les nouvelles instrumentations permettent des arthrodèses moins étendues et un avenir fonctionnel certainement meilleur.

TRAITEMENT ORTHOPEDIQUE

Les orthèses correctrices, éventuellement plâtrées, correctement réalisées et contrôlées arrêtent le processus d'aggravation durant leur durée d'application. Elles doivent donc être maintenues jusque pendant la soudure du noyau de Risser voire jusqu'à la fin de celle-ci, en particulier chez le garçon.

Le port partiel de l'orthèse, réservé à la nuit, ne peut arrêter l'évolution que pour les vitesses d'aggravation inférieures à 5° par an. Succédant à un port plein temps, il permet de maintenir un certain gain angulaire.

La majorité des orthèses proposées actuellement, sous des apparences différentes (monobloc ou valves) procèdent toutes du même principe : c'est-à-dire l'application de forces correctrices.

Quel que soit l'âge, les topographies lombaires bénéficient de l'orthèse trois points dure ou souple. Thoracique et double majeures recevront un Milwaukee de l'enfance jusqu'au pic de croissance, voire une orthèse dite 3D réservée aux mains expérimentées. Au delà du pic de croissance, à part pour les topographies à composante thoracique supérieure, les orthèses sans têtières sont admises et l'on recourt aux types d'orthèses issues du Lyonnais ou du Cheneau.

TRAITEMENT CHIRURGICAL

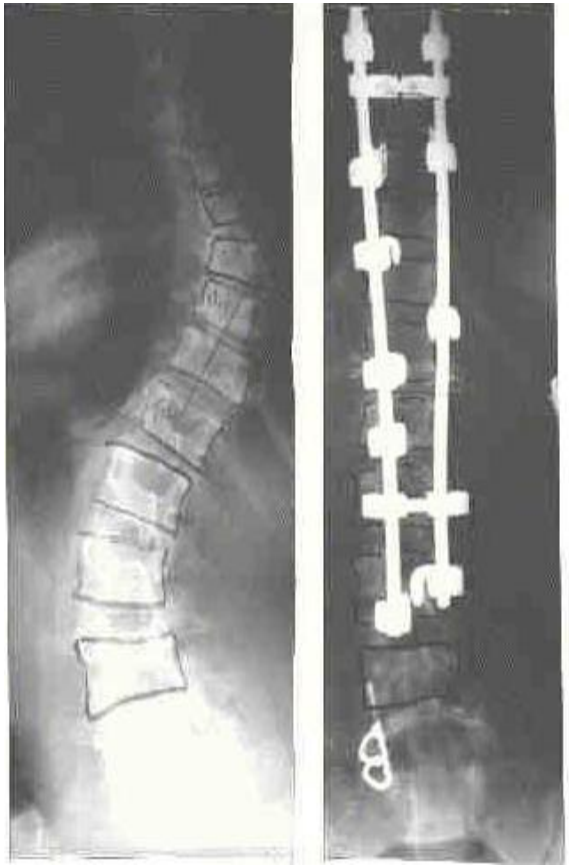

La chirurgie consiste à redresser la déformation du mieux possible dans les trois plans de l'espace et à arthrodéser.

INDICATIONS

L'indication d'un traitement chirurgical dans le traitement de la scoliose idiopathique va venir essentiellement dans trois circonstances

- **La première : rattraper un traitement orthopédique par plâtre, corset, bien conduit.**

- **La deuxième : absence ou mauvaise prise en charge d'une scoliose évolutive.**

- **La troisième : le diagnostic de scoliose a été fait très précocement du type infantile et qui ont été traités longuement avec des plâtres et des corsets qui ont permis une croissance thoracique et staturale suffisante pour pouvoir pratiquer l'arthrodèse vertébrale lorsque cette croissance est suffisamment avancée.**

LA REEDUCATION

Il faut adapter notre prescription en fonction des problèmes qui se modifient au fur et à mesure de l'avancée en âge.

1 • La mobilité rachidienne

La mobilité du rachis scoliotique est normale chez l'enfant. Il existe un manque d'extension sous pelvien; c'est une constante, chez l'enfant et chez l'adulte.

Le bilan dynamique doit donc être soigneux. Il est quantitatif et qualitatif; la mobilité est analysée de façon globale et de façon segmentaire.

Retenons l'altération du positionnement du centre de gravité pendant la marche et les modifications posturographiques d'interprétation délicate.

Décoaptation des segments articulaires, en s'aidant de l'effet relaxant de l'expiration, le plus souvent lors de l'autograndissement contrôlé, le profil se réajuste; on se rapproche d'un profil correct.

La mobilité rachidienne

A partir de cette posture, la mobilité s'améliore; les mouvements deviennent plus harmonieux. Cet effet se retrouve au niveau costal favorisant le modelage de la gibbosité qui peut être conduit sans contrainte, sans risque lordosant et sans augmenter la verticalisation des côtes convexes.

Cette démarche participe au réveil proprioceptif. Les capsules et les ligaments se rééquilibrent. Les muscles sollicités à chaque niveau, se reprogramment autour de la position corrigée.

Les secteurs sous pelviens, essentiellement les fléchisseurs de hanches, sont réajustés; d'éventuelles rétractions sont combattues.

Si la liberté de cette zone est indispensable, elle doit être contrôlée.

2 • La musculature

3 • Le réajustement neuromoteur et la proprioception

4 • La ventilation et la respiration

5 • Les douleurs

Traitement orthopédique et rééducation

La phase préparatoire : Les stratégies sont celles qui ont été préalablement décrites. La dominante est celle de l'assouplissement.

La phase d'adaptation : C'est celle de la réduction. Les contraintes de l'appareil orthopédique réduisent les défauts simultanément dans les 3 plans de l'espace.
Le corset est adapté en fonction des gains obtenus et de la modification morphologique de l'enfant en croissance.

La phase d'ablation : Le renforcement de la proprioception et la reprogrammation neuromotrice assurent un maintien en position réduite correct même sans orthèse.
L'entretien doit se poursuivre à long terme.

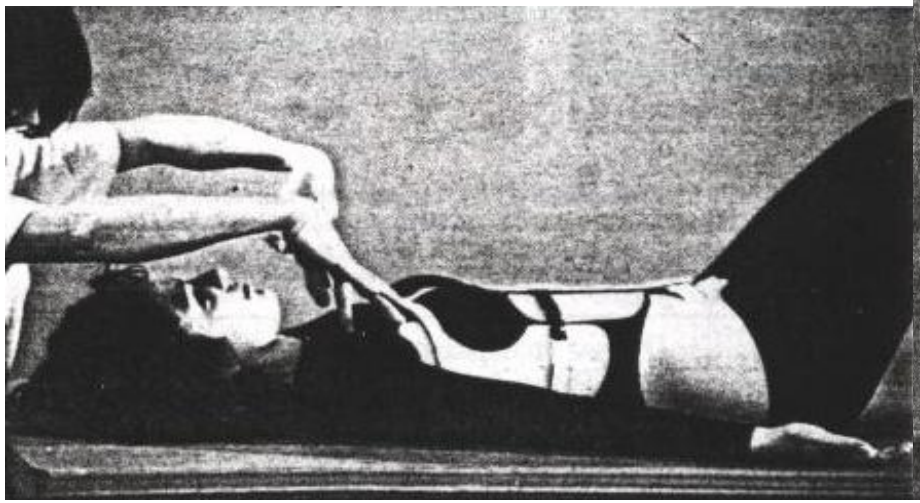

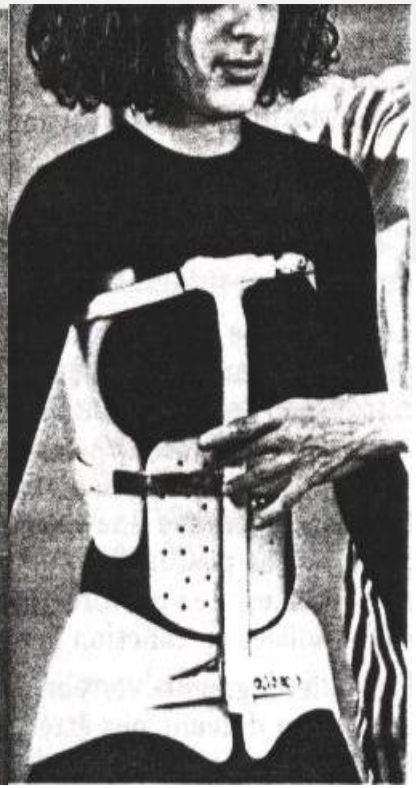

7 • La chirurgie et la rééducation

Les techniques de médecine physique sont très utiles dans le cadre de la chirurgie de la scoliose.

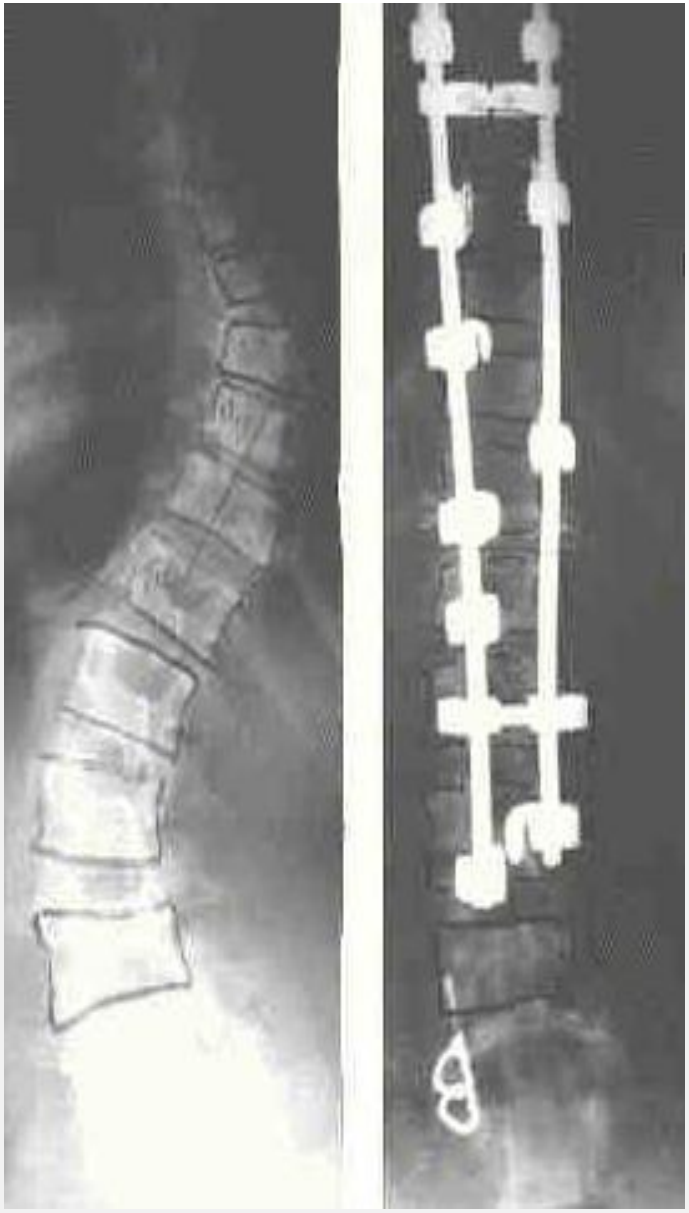

Avant l'intervention:

- kiné respiratoire
- Dissociation des ceintures

Après l'intervention:

- Apprendre a mobiliser le tronc en bloc
- Automatiser cette gestion du tronc
- Éliminer les appréhensions liées au matériel d'ostéosynthèse

CONCLUSION

La scoliose est une pathologie fréquente
La prise en charge multidisciplinaire
Le dépistage constitue la meilleure arme thérapeutique
Les répercussions sont d'ordre : physiques, psychologique, esthétique, économiques…
Recommandations:
Dépistage précoce
Formation et sensibilisation des médecins (MG, santé scolaire +++)
Développer la chirurgie de la scoliose

Dystrophie rachidienne de croissance

La maladie de Scheuermann)

Définitions

- Scheuermann 1920 : «cyphose thoracique évolutive de l'adolescent »: 7-10 %

  - ❑Evolutivité
  - ❑Terrain : préado/ado
  - ❑Clinque: douleur mécanique thoracique et/ou lombaire, raideur .

Imagerie : critères

- 1-feuilleté
- 2- pincement discal
- 3- hernie intra spongieuse
- 4- cunéifomisation >5°
- 5- hernie rétro marginale antérieure
- 6- hernie pré marginale postérieure
- 7- épiphyse libre, vertèbre limbique

SUR PLUS DE 3 ETAGES ADJACENTS

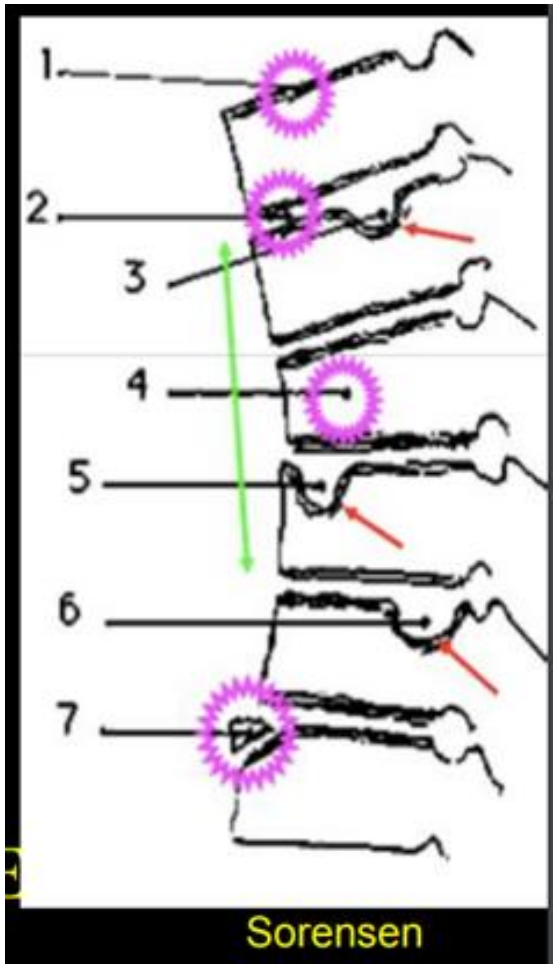

Traitement:

- Squelette immature, T1T12>45°
  - ❑Corset Milwaukee/cheneau/boston
  - ❑Etirement, exercices d'autoagrandissement
  - ❑Mais perte de correction après arrêt corset
- Squelette mature T1T12>60°
  - ❑Corset inefficace
  - ❑Activité sportive +++
  - ❑Orienter vers la chirurgie si T1T12>70°
    - Correction-fusion postérieure, ostéotomies Smith Peterson/Ponte