Cancer de l’oesophage

Dr AIDA

Plan

I/INTRODUCTION : Définition- Intérêt de la question
II) RAPPEL ANATOMIQUE
III) EPIDEMIOLOGIE :
IV) ANATOMIE PATHOLOGIQUE
V) DIAGNOSTIC
VI) BILAN D'EXTENSION
VII) CLASSIFICATION
VIII) BILAN PRE-THERAPEUTIQUE
IX) TRAITEMENT
X) SURVEILLANCE
XI) FACTEURS PRONOSTICS
XII) CONCLUSION

I/Introduction

- **DEFINITION** :

  c’est l’ensemble des tumeurs malignes primitives développées aux dépens de différentes tuniques de l’œsophage.

Interet de la question

- **Fréq**: en constante croissance(intoxication alcoolo -tabagique).
- Dg: svt tardif. La dysphagie est souvent négligée.
- TRT : surtout chirurgical, la radio-chimiothérapie concomitante trouve sa place dans certaines situations.
- Pc : sombre(stade, localisation, intoxication alcool o-tabagique).

II/Rappel anatomique

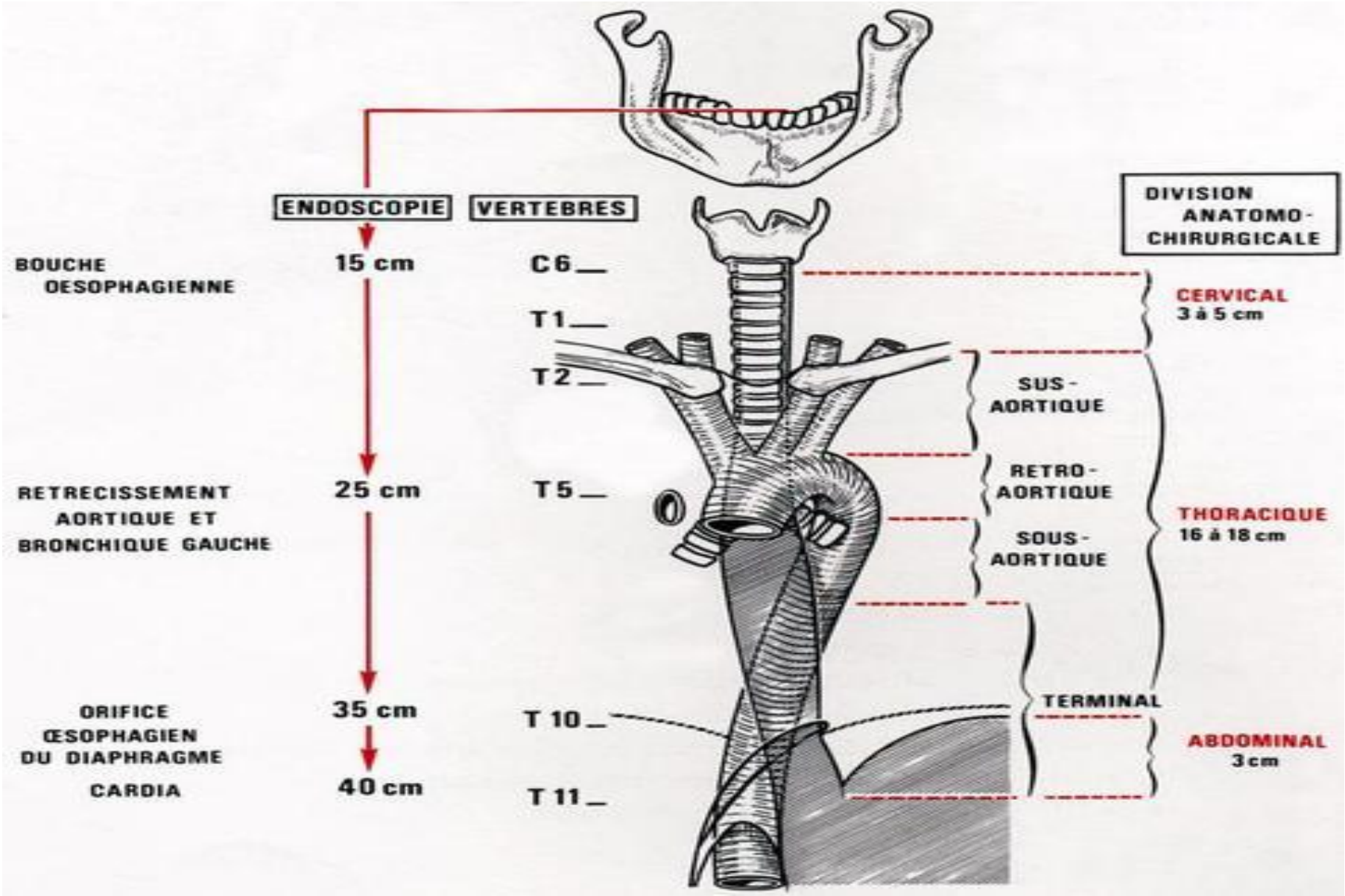

III/EPIDEMIOLOGIE :

A/DESCRIPTIVE :

- **Fréquence** : 3e cancer digestif derrière le cancer colorectal, 9e dans le monde tout cancer confondu.
- **Incidence** :

Zone à forte incidence : >150/100 000 habitants

-Chine+++, Afrique du sud(Transkei), Iran, Amérique du sud.

-Zone à incidence intermédiaire : 10-20/100 000 h France, Ind e.

-Zone à faible incidence : <10/100 000h

Algérie, Amérique du nord, Europe, Australie.

L'incidence des ADK est en augmentation aux USA (50% des incidences =obésité), en Europe et en France (1/4)

- **Mortalité** :

-7e cause de mortalité par cancer.

Le taux de mortalité avoisine le taux d'incidence (la gravité de ce cancer).

- **Sexe et âge** :

- Monde : prédominance masculine (sex-ratio = 8/1).

-En Chine : 01 homme/01 femme.

-Sa fréquence augmente à partir de 40 ans,

- pic entre 55-69 ans

B/ANALYTIQUE :

➢ **Facteurs de risque** : dépendent de l'histologie (carcinome épidermoide ou ADK).

1-Carcinome épidermoide :

- **Alcool** : le type d'alcool et le mode de consommation influencent la cancérogenèse.

-L'éthylisme chronique X 20 le risque de cancer de l' œsophage.

- **Tabac** : le tabagisme actif x5 le risque de cancer de l'œsophage.

- **Alcool et tabac** action cancérigène synergique, x 100 le risque.

- **Facteurs alimentaires** : boissons chaudes, carences protidiques ou vitaminiques, nitrates dans l'alimentation.

- Rôle possible du **virus HPV** .

- **Risque de dégénérescence** (achalasie de l'œsophage, lésions caustiques, ou exceptionnel diverticules œsophagiens).

- **dysplasie sidéropénique** (de Plummer-Vinson ou de Kelly-Paterson) : facteur de risque important dans la population scandinave.

2-Adénocarcinome :

- survient le plus souvent sur un **endobrachyoeso phage**
- Un taux plasmatique de **leptine élevé** (hormone secrétée par les adipocytes) pourrait intervenir dans la carcinogenèse des ADK.
- Métaplasie glandulaire
- l'excès alimentaire
- calories d'origine animale
- l'insuffisance d'activité physique,

➢ **Génétique** :

- **Anomalies chromosomiques** : aneuploïdie.
- **Inactivation d'anti-oncogènes** : mutation du P 53, hyperméthylation du gène APC , perte de

la CDKN2A (cyclin-dependent kinase inhibitor 2 A).

- Les carcinomes épidermoide :d'autres

anomalies, dont une surexpression de la cyclo-oxygénase-2 (COX-2) ou du proto-oncogène M DM2.

IV/ANATOMOPATHOLOGIE :

1) Macroscopie :

- Forme végétante
- Forme ulcérée : allant dans le sens longitudinal, rarement circonférentielle.
- Forme infiltrante : souvent circonférentielle avec épaississement de toute la paroi réalisant des sténoses serrées.
- Forme polypoide.

L'aspect macroscopique souvent réalisé est mixte : tumeur infiltrante, ulcérée et sténosante.

2) Siège :

- Préférentiellement sur les zones de rétrécissement.
- Tiers supérieur : 15 %
- Tiers moyen : 50 %
- Tiers inférieur : 35 %

3) Microscopie :

Carcinome épidermoide :

- 80 à 90 % des cancers de l'œsophage.
- Histologie : différenciation épidermoide :
- Filaments intracytoplasmiques de kératine.
- Ponts d'union intercellulaire.
- Trois types :

-bien différencié (grade I)

- Moyennement différencié (grade II)

- Peu différencié (grade III)

- Deux formes :

-Bien différenciée kératinisant.

- Indifférenciée anaplasique.

- Atteinte des deux tiers supérieur de l'œsophage.
- Extension à la trachée, aux nerfs récurrents, à la crosse de l'aorte, à la plèvre.

Adénocarcinome :

- 10 à 20 % des cancers de l'œsophage.
- Histologie : différenciation adénocarcinomateuse
- Architecture proche de la différenciation glandulaire.
- Production de mucine.
- Atteinte du tiers inférieur de l'œsophage.
- Extension à l'éstomac, au péritoine, au diaphragme, à la plèvre.

4) Extension :

- Circonférentielle.
- En hauteur.
- En profondeur : rapide vu l'absence d'une séreuse
- Limité à la muqueuse : carcinome superficiel.
- Atteinte de la sous muqueuse : carcinome invasif.
- **Œsophage cervical** : trachée, récurrent gauche, thyroïde, l'axe carotidien et le larynx.
- **Œsophage thoracique** : trachée, bronches, poumons, plèvres, médiastin postérieur, récurrent gauche, aorte descendante, veine azygos, canal thoracique.
- **Œsophage abdominal** : péricarde, aorte descendante, diaphragme et plèvre gauche.
- Lymphatique : rapide et précoce (60 %)
- Métastases : foie +++, poumon, os, rein, plèvre, cerveau et surrénales.

V/DIAGNOSTIC POSITIF

1) Circonstances de découverte :

- **Découverte fortuite** (ATCD de cancer ORL, surveillance d'une pathologie œsophagienne à risque de transformation).
- **Symptômes digestifs :**

Dysphagie :

- Caractéristique du cancer de l'œsophage.

-Progressive, aux solides puis aux liquides.

- Isolée ou associés à une odynophagie, des fausses routes.

Hématémèse : plus rarement.

- **Signes d'envahissement** de structures médiastinales :

Respiratoire : toux et stridor par atteinte trachéobronchique, pleurésie par atteinte pleurale.

Nerveuses : dysphonie par paralysie récurrentielle (surtout à gauche), dyspnée par atteinte du nerf phrénique, syndrome de Claude-Bernard-Horner par atteinte du sympathique.

Vasculaires : tamponnade (atteinte péricardique).
Douleurs dorsales tardives, en rapport avec l'extension médiastinales.

- **Métastases révélatrices :**

-DLR abd par métastases hépatiques ou carcinose péritonéale.
-Céphalées ou déficit neurologique par métastase cérébrale.
-Douleurs osseuses ou fracture pathologique par métastase osseuse.

- **Altération de l'état général**, parfois unique signe d'appel.
  L'amaigrissement est en général au premier plan chez un patient devenu aphagique.

toute AEG chez un patient alcoolo-tabagique doit faire rechercher un cancer de l'œsophage

2) Examen clinique :

- Examen digestif complet(hépatomégalie, carcinose péritonéale, masse épigastrique).
- Examen neurologique: signes de localisations IIre ou d'un synd paranéoplasique.

- Examen général : creux sus-claviculaire gauche:gg de Troisier.
- Examen rhumatologique:localisation osseuse.
- Une évaluation de l'état nutritionnel (IMC et indice de Buzby) et du pourcentage de perte de poids par rapport au poids habituel

- **Evaluation nutritionnelle par exemple par l'Index de Buzby ou Nutritional Risk Index (NRI)**

Nutritional Risk Index (NRI) =	1,519 x albuminémie (g/L) + [41,7 x (poids actuel/poids de forme)]

Exemple de NRI :

patient pesant 63 kg et ayant un poids de forme de 70 kg et albuminémie = 30g/L.

NRI = 1,519 x 30 + [41,7 x (63/70)] = 83,1

- Patients répartis en 3 classes :
  - absence de dénutrition : NRI >97,5
  - dénutrition moyenne : 83,5 < NRI <97,5
  - dénutrition sévère : NRI <83,5

3) examens complémentaires :

Fibroscopie œsophagienne :

- Examen de première intention devant toute dysphagie.
- A répéter si négative
- Permet de préciser la distance da la tumeur par rapport aux arcades dentaires :

➢ **OEsophage cervical** : du bord inférieur du cartilage cricoïde à l'entrée dans le thorax, vers 19 cm des arcades dentaires.

➢ **OEsophage thoracique :**

- tiers supérieur : de l'orifice supérieur du thorax à la bifurcation trachéale, 24 cm des arcades dentaires ;
- tiers moyen : sous la bifurcation trachéale, de 24 à 32 cm des arcades dentaires ;
- tiers inférieur, incluant l'oesophage abdominal : de 32 à 40 cm des arcades dentaires

- Précise aussi :

-la hauteur tumorale.

-le pourcentage de circonférence atteinte.

-l'existence d'un endobrachyoesophage et sa limite sup.

-si la lésion franchissable.

-la position de la tumeur/ la JOG.

- Une coloration vitale (lugol, bleu de Toluidine) est recommandée pour mieux apprécier les limites tmr et rechercher une 2e localisation œsophagienne ou dans le cadre du dépistage chez des patients à risque (cancer ORL, endobrachyoesophage…).

- Résultats en faveur d'un cancer de l'œsophage :

➢ Paroi infiltrée ;

➢ Tumeur ulcérée, bourgeonnante, ulcéro-bourgeonnante ;

➢ Au maximum tumeur circonférentielle réalisant une sténose irrégulière.

➢ La fibroscopie œsophagienne permet d'obtenir le diagnostic histologique.

02-NOV-06
09:37
LIGHT 0
FILM 03
AVE
70
GASTROSCOPIE
MR

DIAGNOSTIC DIFFERENTIEL :

- La sténose peptique
- provoque une dysphagie progressive, d'abord intermittente, puis permanente en l'absence de traitement.
- L'orientation diagnostique est basée sur la recherche d'antécédents de pyrosis, traduisant un reflux gastro oesophagien.
- L'oesophagoscopie, révèle un rétrécissement blanchâtre, circulaire, surmonté de lésions d'oesophagite.. La convergence de plis gastriques vers la sténose est très évocatrice de sa nature peptique.

- l’oesophagite caustique
- à la phase chronique. L’anamnèse retrouvant la notion d’ingestion de caustiques quelques mois auparavant, permet d’évoquer le diagnostic.

- l’achalasie
- entraîne une dysphagie capricieuse, souvent paradoxale, plus importante pour les liquides que pour les solides.
- L’endoscopie retrouve une stase oesophagienne, mais le fibroscope franchit facilement le cardia

- le syndrome des spasmes étagés de l'oesophage
- provoque une dysphagie douloureuse aux solides et aux liquides.
- La radiographie montre la présence de nombreuses contractions, donnant à l'oesophage un aspect en chapelet.

- le diverticule pharyngo-oesophagien de Zenker.
- La dysphagie par compression oesophagienne
- peut s'accompagner de régurgitations. Le dg est fait par le transit oesophagien qui opacifie le diverticule.

- les tumeurs bénignes.
- Elles entraînent une déformation de la lumière oesophagienne par compression. Elles peuvent être intrapariétales. Leur nature histologique est variée: léiomyome, kyste bronchogénique.

- Autres formes histologiques
- les volumineuses tumeurs doivent faire évoquer un sarcome, le plus souvent un léïomyosarcome. Le diagnostic n'est souvent fait que par l'examen anatomo-pathologique de la pièce de résection oesophagienne.

DIAGNOSTIC DE CERTITUDE :

- Il est histologique.
- Les biopsies tumorales sont réalisées au cours de la fibroscopie œsophagienne
- Biopsies multiples, circonférentielles, profondes, sur plusieurs niveaux de hauteur.
- L'histologie est indispensable pour confirmer la nature cancéreuse de la tumeur œsophagienne et planifier leTRT
- Marqueurs sériques :

Aucun marqueur sérique n'est actuellement validé dans le diagnostic initial ou le suivi d'un patient atteint d'un cancer de l'œsophage.

VI/BILAN D'EXTENSION

1)Echo-endoscopie

- sauf en cas de tumeur non franchissable ou de métastases.
- Elle doit préciser le stade uT, uN
- le caractère franchissable en échoendoscopie
- l'épaisseur tumorale
- **Il n'y a aucune indication à dilater une tumeur oesophagienne dans l'optique de pratiquer une échoendoscopie** car une tumeur non franchissable est en elle-même, le plus souvent, le témoin d'une lésion LA T3N+

2)Scanner cervical et thoraco-abdomino-pelvien :

- Le scanner cervical recherche des ADP sus-clavi ou jugulo-carotidiennes.
- Le scanner thoracique permet l'évaluation :

- l'extension de la tmr aux structures de voisinage.

-Des ADP : taille, localisation.

- localisations métastatiques : nombre, localisation.

- Le scanner abdomino-pelvien recherche :

- Métastases hépatique ; carcinose péritonéale.

4)Fibroscopie bronchique :

- systématique (une extension tracheo-bronchique) pour les tumeurs des tiers sup et moyen

ou à la recherche d'un deuxième primitif chez un patient fumeur.

- Il n'est pas systématique pour les ADK du 1/3 inf chez un patient non-fumeur
- **Examen ORL avec laryngoscopie indirecte** :
- à la recherche d'une paralysie récurrentielle
- ou d'un cancer ORL synchrone.
- Il n'est pas systématique pour les ADK du 1/3 inf chez un patient non-fumeur.

5)TEP-FDG :

- a une plus grande précision diagnostique que l'association scanner – échoendoscopie pour la détection des métastases à distance
- Elle pourra être réalisée si ses résultats sont susceptibles de modifier la thérapeutique, dans les cas suivants :
- - doute sur une métastase au scanner TAP
- - en cas de chirurgie programmée pour une tumeur avancée afin de ne pas méconnaitre une contre- indication opératoire
- - en cas de tumeur limitée sans atteinte ganglionnaire en échoendoscopie et au scanner afin de ne pas méconnaitre une indication de traitement néoadjuvant

6) Autres examens :

- **Transit œsogastroduodénal (TOGD)** :
- Réalisé après ingestion de produit de contraste.
- Contre-indiqué en cas de suspicion de fistule oesotrachéale.
- indispensable en cas de tumeur non franchissable en endoscopie.
- Garde un intérêt pour localiser la tumeur surtout en hauteur :
- Image d'addition (ulcération muqueuse), de lacune intraluminale (t umeur bourgeonnante), voire lacune circonférentielle (sténose).
- Raccordement à angle aigu entre la tumeur et la paroi œsophagienne ;
- Image présentes sur toutes les incidences.
- **La scintigraphie osseuse** : si signe d'appel
- **TDM cérébrale** : si signe d'appel
- **echo sus clav et cervicale ± biopsies** :réalisée en cas de doute modi fiant le trt

VII) **CLASSIFICATION** :

- **Classification TNM (UICC 2009)**

T0	Pas de signe de tumeur primitive
Tis	Carcinome *in situ* ou dysplasie de haut grade
T1	Tumeur envahissant la lamina propria, la muscularis mucosae ou la sous-muqueuse
T1a	La tumeur envahit la lamina propria ou la muscularis mucosae
T1b	La tumeur envahit la sous-muqueuse
T2	Tumeur envahissant la musculeuse
T3	Tumeur envahissant l'adventice
T4	Tumeur envahissant les structures adjacentes
T4a	La tumeur envahit la plèvre, le péricarde, la veine azygos, le diaphragme ou le péritoine
T4b	La tumeur envahit d'autres structures adjacentes comme l'aorte, un corps vertébral ou la trachée.

•Les adénopathies cervicales, thoraciques et abdominales supérieures y compris coeliaques sont considérées comme régionales.

• **Seules les adénopathies sus-claviculaires et les adénopathies lombo-aortiques sont considérées comme métastatiques.**

NX	Le statut des ganglions régionaux ne peut être évalué
N0	Pas de signe d'atteinte des ganglions lymphatiques régionaux
N1	Métastases dans 1 à 2 ganglions lymphatiques régionaux
N2	Métastases dans 3 à 6 ganglions lymphatiques régionaux
N3	Métastases dans 7 ganglions régionaux ou plus
pN0	L'examen histologique d'une pièce opératoire de lymphadénectomie incluera habituellement 6 ganglions lymphatiques ou plus. Classer pN0 même si le nombre préconisé de ganglions réséqués n'est pas atteint.

M0	Pas de métastase à distance
M1	Présence de métastase(s) à distance

Symbole c : le signe TNM ou cTNM correspond à la classification clinique préthérapeutique, résultat de l'examen clinique, de l'imagerie, de l'endoscopie, des biopsies et des autres examens complémentaires.

Symbole y : dans tous les cas où la classification est effectuée durant ou après traitement néoadjuvant, le cTNM ou le pTNM est précédé du préfixe y.

Symbole p : le pTNM correspond à la classification histologique postopératoire, complétée ou modifiée par les observations supplémentaires recueillies au cours de l'acte chirurgical et de l'examen histopathologique

Groupement par stades UICC

Stade 0	Tis	N0	M0
Stade IA	T1a	N0	M0
Stade IB	T1b	N0	M0
	T2	N0	M0
Stade II	T1	N1	M0
	T3	N0	M0
Stade IIIA	T1	N2	M0
	T2	N1	M0
Stade IIIB	T2	N2	M0
	T3	N1,N2	M0
	T4a	N0,N1	M0
Stade IVA	T4a	N2	M0
	T4b	Tous N	M0
	Tous T	N3	M0
Stade IVB	Tous T	Tous N	M1

Cancers superficiels (in situ et T1 muqueux)

Classification japonaise

Envahissement gg

Cancers T1 muqueux

m1 = in situ ou dysplasie légère

m2 = micro-invasif, envahissement de la lamini propria

T1a

< 5%

m3 = envahissement de la muscularis mucosae

Cancers T1 sous-muqueux

sm1 = partie superficielle de la ss-muqueuse

sm2 = partie moyenne

sm3= partie profonde

T1b

15-50%

VIII)BILAN PRETHERAPEUTIQUE :

A- Bilan d'opérabilité :

- Clinique : OMS et indice de Karnofsky.
- Bilan pré-anesthésique :Bilan biologique standard, dont FNS, ionogramme, hémostase, groupage, rhésus, ECG, radiographie récente.
- Échographie cardiaque ;
- Épreuve d'effort ou écho de stress ;
- Gaz de sang ;
- Explorations fonctionnelles respiratoires ;
- Scintigraphie pulmonaire de ventilation/perfusion.

B- Bilan pré-chimiothérapie :

- Clinique : PS de l'OMS et échelle de Karnofsky.
- Bilan nutritionnel
- Biologique : FNS, ionogramme, bilan hépatique et rénal.
- ECG, échographie cardiaque.
- Recherche de foyer infectieux (examen ORL, radiographie pulmonaire récente, ECBU)

C- Bilan pré-radiothérapie thoracique :

- Clinique : PS et échelle de Karnofsky.
- Bilan nutritionnel
- Biologique : FNS, ionogramme, bilan rénal et hépatique .
- Explorations fonctionnelles respiratoires.

TRAITEMENT:

A) BUT :

- Curatif dans les formes localisées.
- Palliatif dans les formes métastatiques.

B) MOYENS :

- **CHIRURGIE**
- **CHIMIOTHERAPIE**
- **RADIOTHERAPIE**

- **CHIRURGIE :**

-Traitement de référence pour les formes localisées.

-Avant tout trt , penser à la PEC nutritionnelle.

- **But** de la chirurgie : Résection R0, aucune indication d'une chirurgie palliative .

- **Principes** :
  - Exérèse œsophagienne.
  - Curage lymphatique.
  - Rétablissement de la continuité digestive.

- **Critères d'inopérabilité** :

-Contre-indications relatives :

- Age : 75 ans.
- OMS : 2.
- Perte de poids > 15 % du poids de base.
- Artériopathie sévère.

- Contre-indications absolues :

- Insuffisance respiratoire ($PaO_2 < 60$ mm Hg, $PaCO_2 > 45$ mm Hg, VEMS = 1 000 ml/s).
- Cirrhose décompensée (ascite, ictère, présence de varices œsophagiennes).
- Insuffisance rénale (créatininémie > 1,25 x N).
- Infarctus du myocarde datant de moins de 66 mois ou cardiopathie évolutive.

- **Critères de non-résécabilité :**

  - TumeurT4 :adhérence Aorte >90° de la circonférence, envahissement de l'arbre trachéo-bronchique, paralysie récurentielle.
  - Métastases viscérales ou ganglionnaires à distance classées M1.

- **Technique :**
- L’oesophagectomie transthoracique subtotale avec curage ganglion naire deux champs (médiastinal et abdominal) et médiastinectomie postérieure monobloc (technique de Lewis Santy) est le traitement standard pour les tumeurs des tiers moyen et inférieur.

- Il est recommandé de prélever au moins 23 ganglions (abdomen et thorax).

- Pour les KC de l’oesophage thoracique supérieur, en plus des points précédents, une anastomose cervicale avec curage cervical bilatéral des compartiments externes est recommandée

- En termes de reconstruction, la plastie gastrique est la référence.
- L'exérèse doit passer 8cm au-dessus de la marge supérieur de la tu meur (incluant en outre la totalité de l'endobrachyœsophage).et 5 c m de la marge inférieure.

- **<u>Mucosectomie</u>**

  La mucosectomie endoscopique est une alternati ve à la chirurgie en cas de carcinome *in situ* (Tis d e la classification TNM ou T1m1) ou microinvasif bien différencié (T1m2 ou T1m3 ou T1a du TNM). Elle est également envisageable chez les patients avec tumeur T1sm1 à haut risque chirurgical (T1b du TNM) et dont les critères de bon pronostic sui vants sont réunis sur la pièce de mucosectomie : cancer bien ou moyennement différencié (grade 1 ou 2) et absence d'embole lymphatique et/ou veineux.

- **Complications :**

- **Mortalité hospitalière :** < à 10%
- **Morbidité:** 26 et 41 %
- **Les complications pulmonaires** : 10 à 35% de pneumopathies et 4% de syndromes de détresse respiratoire aiguë, elles même responsables de 50% des décès post-opératoires.
- **Les complications cardiaques** : sont plus fréquentes en cas d'antécédent cardio-vasculaire, rarement létales (troubles du rythme le plus fréquemment).
- **Les autres complications** : plus rares, les fistules anastomotiques (5 à 10%), le chylothorax (1 à 2%), la paralysie des cordes vocales surtout après abord cervical (4%).
-

- **Chirurgie palliative :**
  - Les gastrostomies, ou jéjunostomies d'alimentation
  - Les dilatations de la sténose par bougies ou ballonnet n'ont qu'un effet transitoire.
  - La photo coagulation par laser en détruisant les bourgeons tumoraux intra luminaux
  - La mise en place d'une endoprothèse oesophagienne trans-tumorale par voie endoscopique, après dilatation de la sténose
  - En cas d'envahissement trachéal la pose d'une prothèse trachéale doit être envisagée avant la prothèse oesophagienne.

- **radiothérapie :**

1-Radiothérapie exclusive:

- 60 à 64 Gy (traitement exclusif seulement si chimiothérapie contre-indiquée)
- Rx de plus de 15 MV, dosimétrie sur scanner, étalement et fractionnement classiques : 1,8 à 2 Gy/fraction, 5 fractions/semaine
- dose maxi à la moelle 45 Gy
- au moins 3 faisceaux
- volume cible anatomoclinique : tumeur avec au moins 5 cm de part et d'autre en hauteur et 2 cm latéralement et en antéropostérieur ; réduction du volume cible après 45-50 Gy.

- **Organes critiques :**
- Cœur, poumon, rein, foie, ME, thyroïde.

2-Radiochimiothérapie préopératoire:

- 41,4 Gy en 23 fractions (5 fractions/semaine) avec chaque semaine pendant 5 semaines (J1, J8, J15, J22, J29) :
- Paclitaxel 50 mg/m² avec prémédication
- Carboplatine AUC 2

- **Adaptation de doses :**

- selon hémogramme au jour du traitement : si leucocytes <1000/mm^3 ou plaquettes < 50.000/mm^3, report d'une semaine jusqu'à récupération
- si neutropénie fébrile ou hémorragie sévère ou transfusion plaquettaire, arrêt de la CT.
- mucite ou vomissements : report d'une semaine.

- **Radiochimiothérapie concomitante exclusive**

➢ **Radiothérapie**

- 50 Gy : Une dose plus élevée ne parait pas améliorer le Co ntrôle local ni la survie (niveau de la recommandation : gra de B)

- Mise en état dentaire
- ECG préalable
- Folfox ou 5-Fluorouracile continu + cisplatine
- Hémogramme avec plaquettes, créatininémie avant chaque cure
- Surveillance du poids
- Renutrition et apport nutritionnel >1500 calories/jour pend ant la durée du traitement si nécessaire par une GEP ou un e sonde nasogastrique.

➢ Chimiothérapie :

Radio-chimiothérapie exclusive par 5-Fluorouracile et Cisplatine

(protocole du RTOG dit Herskovic, avec radiothérapie 50,4 Gy)

5-Fluorouracile 1000 mg/m²/jour en perfusion continue de 96 h de **J1 à J4**

Cisplatine 75 mg/m² à **J1** (avec hyperhydratation et antiémétiques) en 1 à 2 heures (ou 1 mg/mn)

Reprise à J29 ou à J22

- **Schéma original d'Herskovic : chimiothérapie semaines 1, 5, 8 et 11**

Semaines	1	2	3	4	5	6	7	8	9	10	11
Rayons	X	X	X	X	X						
Chmiothérapie	X				X			X			X

- Jusqu'à présent le schéma d'Herskovic par 5FU et CDDP était l'unique standard validé

- Cependant, en situation avancée non métastatique, avec indication de radiochiomiothérapie exclusive, le schéma FOLFOX 4 -radiothérapie est aussi efficace et moins toxique , mieux toléré et moins contraignant que le 5FU -cisplatine «Herskovic»

- une étude de phase III **PRODIGE 5-accord17** , Ce schéma peut être considéré comme un nouveau standard.

- Radiothérapie 50,4 Gy + 6 cures de Folfox modifié à 14 jours d'intervalle (3 cures pendant la radiothérapie débutant à J1, et 3 cures après la radiothérapie)

- **Indication :**
  - Cancers non opérables ou non résécables, non métastatiques:
  - Sauf contre-indication, ils doivent recevoir une radio-chimiothérapie concomitante (niveau de la recommandation : grade A)
  - Cancers localement évolués opérables (T3, T4 résécables, N0 ou N1)

En cas de contre-indication au Cisplatine : radio-chimiothérapie par 5-Fluorouracile et Mitomycine C

5-Fluorouracile 1000 mg/m²/jour en perfusion continue de 96h de J2 à J5,

Mitomycine C 10 mg/m² à J2 (dose maximale de 18 mg).

5-Fluorouracile **continu** 1000 mg/m²/jour en perfusion continue de 96 h de J29 à J32

-> Une seule dose de Mitomycine en tout ; pas de reprise de chimiothérapie après J32

- **Evaluation de la réponse**
  - à la 15ème semaine (un mois après la fin de la CTet 10 semaines après la fin de la RT)
  - évaluation par oesophagoscopie et scannographie thoraco-abdominale.
  - Le patient est considéré comme en RC endoscopique si tout le site tumoral est visible lors de l'endoscopie et qu'il n'y a ni ulcération ni bourgeonnement, ni autre lésion à l'endoscopie.
  - En cas d'anomalie, les lésions doivent être biopsiées. La présence de biopsies positives fera discuter en RCP une chirurgie de rattrapage s'il n'y a pas de signe d'évolution à distance et si le patient est opérable.
  - En cas d'ulcération avec biopsies négatives, un contrôle endoscopique et scannographique est conseillé 2 mois plus tard.

- **Options de RCC :**

- La radio-chimiothérapie avec irradiation en split course (type 2 séries de 20Gy en 5 fractions ou 3 séries de 15 Gy en 5 fractions) est utilisée seulement en situation palliative, notamment chez les patients métastatiques (accord d'experts).

- **Curiethérapie endocavitaire :** consiste à implanter les sources radioactives à l'intérieur du corps, directement sur la lésion à traiter. Cela permet de concentrer les doses sur un petit volume sans agresser les tissus environnants.
- On utilise une curiethérapie à haut débit de dose, c'est à dire que la source a une très forte activité, concentrée sur un court laps de temps.

Chimiothérapie :

- Nécessité d'un état général conservé OMS 0-2
- Nutrition entérale si amaigrissement >15 %
- Mise en état dentaire
- Evaluation de l'état cardiovasculaire avec ECG
- Evaluation de l'efficacité thérapeutique après 2-3 cures si maladie métastatique.
- Place ds les 3 situations.

- **Protocoles de chimiothérapie**
- **5FU continu – Cisplatine**
  5FU continu : 800 à 1 000 mg/m²/24 heures J1-J4 ou J5
  Cisplatine : 75 à 100 mg/m² J1 ou J2 (ou fractionné sur 5 jours). Cycles tous les 21 à 28 jours.
- **FOLFOX 4 ou FOLFOX 4 simplifié**
  Oxaliplatine 85 mg/m2 en 2 h dans 250 ml de G 5 % en Y de l'acide folinique à J1 + LV5FU2 (ou LV5FU2 simplifié). Traitement reproduit tous les 14 jours

- **LV5FU2 – Cisplatine**
  Cisplatine 50 mg/m2 à J1 en 30 minutes dans 250 ml de chlorure de sodium à 0,9 %

- Hydratation obligatoire avant et après le cisplatine

- Navelbine +/- Cisplatine , dans les carcinomes épidermoïdes vinorelbine 25 mg/m2 J1 et J8 plus cisplatine 80 mg/m2 à J1, toutes les 3 semaines.

- **LV5FU2 simplifié**
- cisplatine 75 mg/m^2 et docetaxel 75 mg/m^2 à J1 et J22

- FOLFIRI, en 2ème ligne après échec de 5FU-sel de platine, chez des patients en bon état général, demandeurs et informés, notamment dans les adénocarcinomes .

INDICATIONS :

Tumeur in situ Tis (m1) ou microinvasive (T1m2, T1m3)

- C'est-à-dire **Tis** ou **T1a** selon la classification TNM.

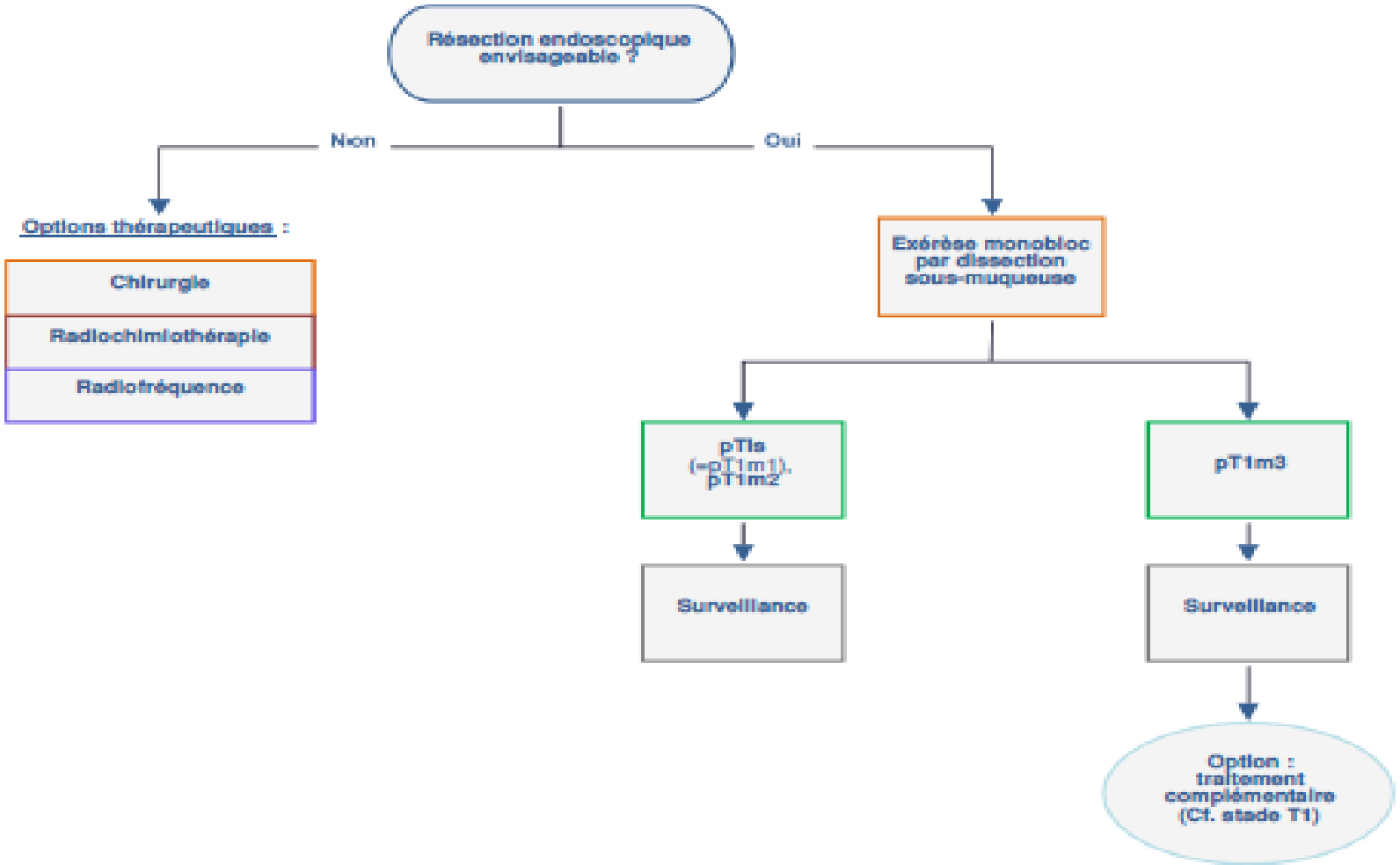

7.2. Œsophage moyen et inférieur

7.2.1. Stade ≥ T1sm1 ou T2N0

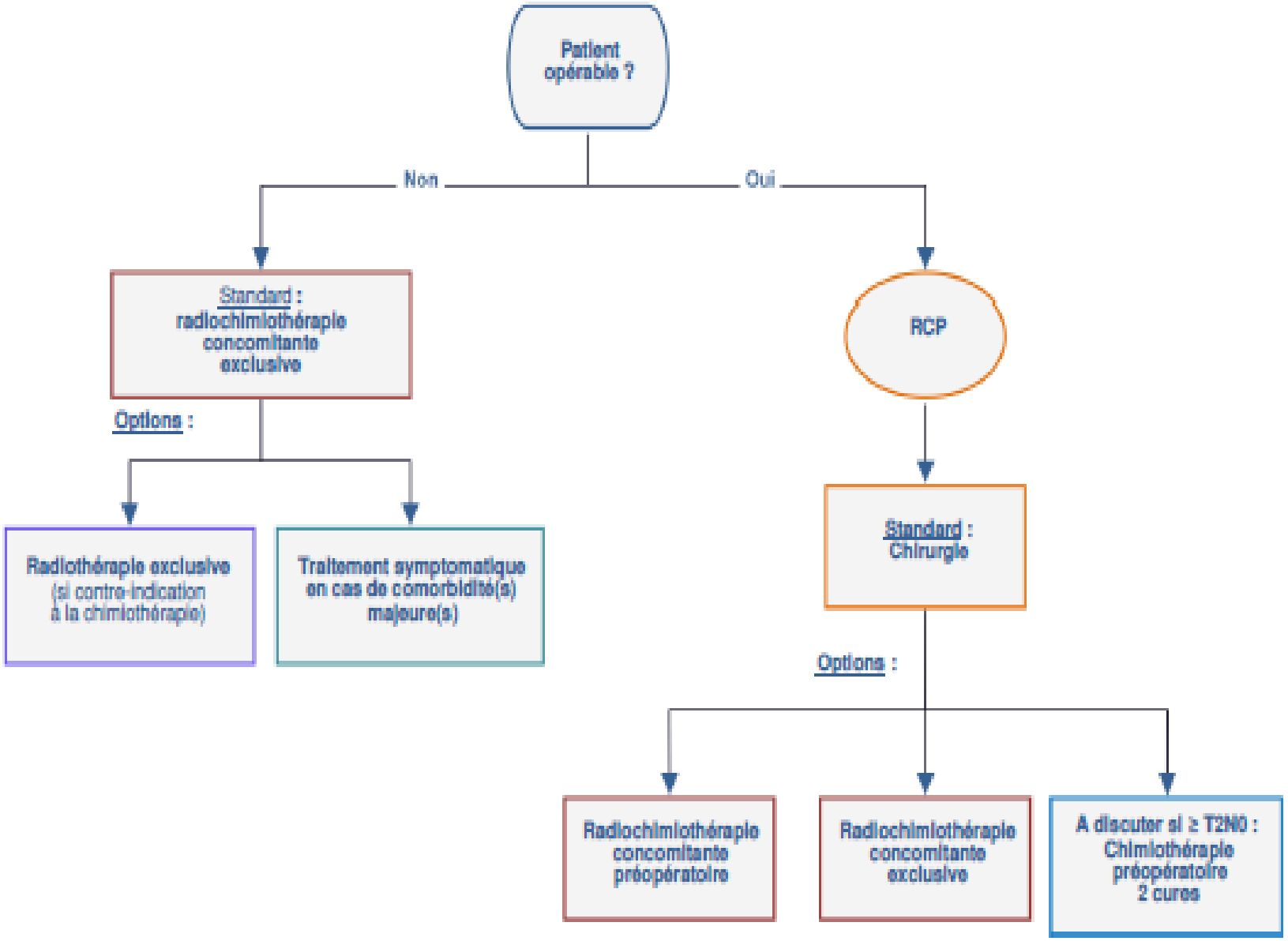

7.2.2. Stade T1N1, T2N1 ou T3N0

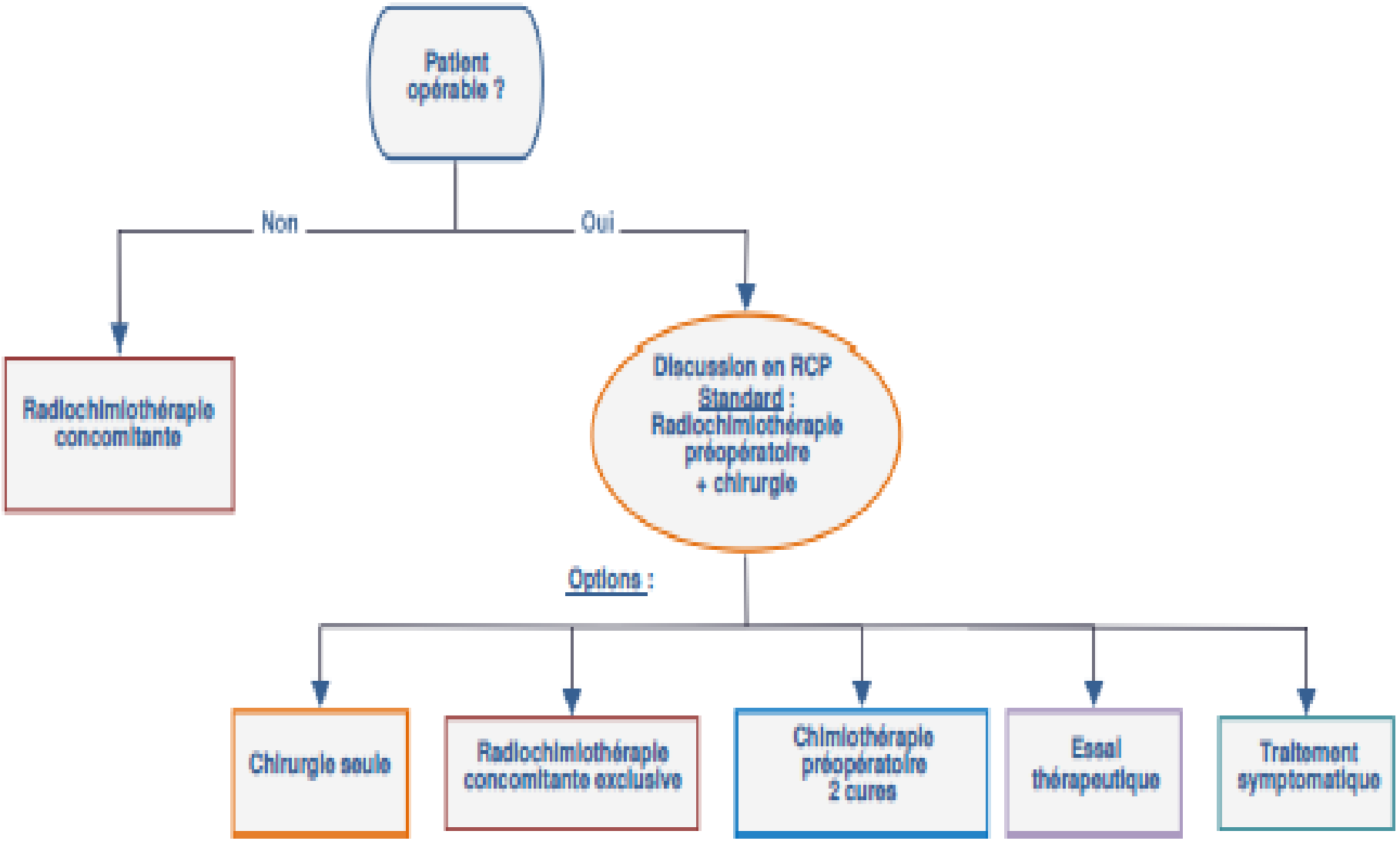

7.3. Œsophage cervical et T3N1 ou T4N0 quelle que soit la localisation

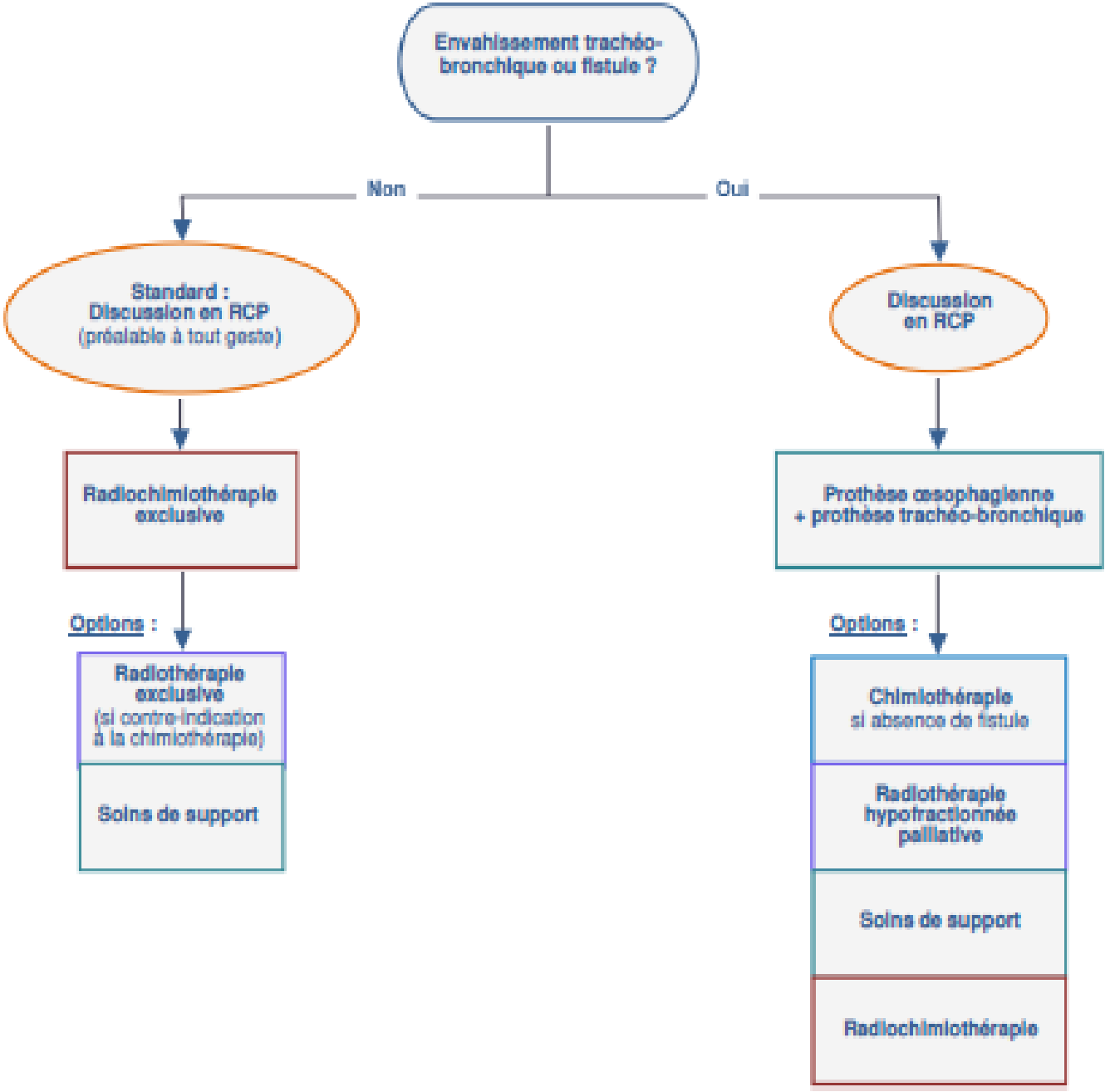

Maladie métastatique viscérale

Standard :

- **Traitement symptomatique (dysphagie, douleur en particulier)**

Options :

- **Chimiothérapie palliative**
- **Radiochimiothérapie si tumeur en place**
- **Abstention thérapeutique**
- **Essai thérapeutique.**

Maladie métastatique ganglionnaire M1a et M1b

- **Oesophage cervical et tiers supérieur :**

Standard :

- **radiochimiothérapie concomitante**
- **Tiers inférieur : pas de standard.**

Options :

- **Radiochimiothérapie concomitante**
- **Chimiothérapie ou radiochimiothérapie préopératoire.**

Indications

STADE I

(pT1N0 M0)

Chir.

STADE II

- pT2N0M0

  → **Chir.**

- pT3N0,T1T2N1

  → **PAS de REFERENCE**

Epidermoide :

RTCT puis Chir.

Adénocarcinome :

CT ou RTCT puis Chir

STADE III

(pT3N1M0 pT4toutNM0)

Adénocarcinome

Chir

après chimio ou RTCT néo-adj

Epidermoide

Radiochimithérapie exclusive

rattrapage

Chir.

STADE IV

(toutTNM1)

Chimiothérapie++

RCP

Patient inopérable non métastatique quel que soit le stade : radiochimiothérapie exclusive

Surveillance

- Elle a pour objectif :
  - la poursuite du sevrage alcoolo-tabagique
  - la recherche d'une 2ème localisation ORL ou œsophagienne
  - la surveillance de l'état nutritionnel

- Surveillance clinique : poids, examen clinique, dysphagie
- Sevrage alcool/tabac
- Endoscopie œsophagienne annuelle
- Examen ORL annuel, à la recherche d'un cancer métachrone
- Autres examens complémentaires seulement si signes d'appel ou facteurs de risque.

En cas de traitement curatif, surveillance par scanner tous les 4 à 6 mois et endoscopie annuelle avec coloration vitale ou virtuelle.

SURVIE À 5 ANS

- stade 0 : >95%
- stade I : 50-80%
- stade IIA : 30-40%
- Stade IIB: 10-30%
- Stade III : 10-15%
- Stade IV : M1a :<5%
  M1b : <1%